Clínica al día

Plan de tratamiento

Contenido académico del Máster online de Periodoncia e Implantología de Periocentrum Academy.

PERIOCENTRUM ACADEMY

Establecer un plan de tratamiento adecuado es fundamental para el paciente. Para ello, debemos realizar un correcto diagnóstico de la enfermedad que presenta, además de saber cuáles son sus deseos, necesidades y expectativas.

Por ello, es preciso llevar a cabo una correcta anamnesis (incluyendo datos de filiación, motivo de consulta, historia de salud general e historia de salud bucal), una exploración clínica minuciosa (tanto extraoral como intraoral), una exploración radiográfica completa (tanto ortopantomografía como serie periapical y TC en caso de ser necesario), un diagnóstico periodontal y las exploraciones avanzadas que sean necesarias (como puede ser un análisis ortodóntico, microbiológico, etc.).

Se presenta el caso de una mujer de 54 años, sin antecedentes médicos de interés, por lo que se puede clasificar como ASA tipo I. El motivo de consulta que refiere la paciente es que su boca está "destrozada", no puede comer, presenta dolor a la masticación y no se siente cómoda a la hora de sonreír desde hace mucho tiempo.

Además, en la historia clínica, marca como molestias el sangrado y dolor de encías, la presencia de recesiones, movilidad dentaria, impactación de comida, halitosis y sensibilidad al masticar y con cambios de temperatura. Si se realiza un análisis somero de estas características, observamos que son típicas de la enfermedad periodontal, por lo que nos sugiere un diagnóstico de presunción.

La última profilaxis se realizó hace muchos años y sus hábitos de higiene son inadecuados.

En casos complejos donde hay que rehabilitar una boca completa o que requieren un tratamiento multidisciplinar amplio, se realiza un análisis más exhaustivo. El uso de fotografías y vídeo para el análisis extraoral es de gran ayuda para valorar todos los parámetros tanto en reposo como en función.

En el examen intraoral (fig. 1), se aprecian recesiones generalizadas, malposiciones, placa, cálculo subgingival en determina-

FIGURA I.

Dr. Fabio Vignoletti

Licenciado Odontología Universidad di Verona.
Doctor europeo en Odontología UCM.
Board Europeo de Periodoncia European Federation of Periodontology
Magíster en Periodoncia UCM.
Profesor colaborador del Máster en Periodoncia UCM.
Director del Máster presencial y codirector del Máster online PerioCentrum Academy.

Dr. David Higueruela Mínguez

Odontólogo por la Universidad Europea Miguel de Cervantes
Máster de Odontología Integrada y Cirugía Oral, Universidad Antonio de Nebrija
Curso de Cirugía Oral Avanzada, Regeneración e Implantes Cigomáticos UFV.
Máster en Periodoncia e Implantología de PerioCentrum Academy.

das localizaciones, pero sobre todo se aprecia gran inflamación gingival y mucosa.

Una vez finalizado el análisis intraoral, se realiza un periodontograma completo (fig. 2), el cual va a ser la base para nuestro diagnóstico y pronóstico periodontal.

Se excluyeron algunos molares que fueron extraídos, ya que tenían pronóstico imposible y causaban molestias a la paciente.

Se observan algunas localizaciones con sondaje fisiológico, pero la mayoría presentan bolsas profundas patológicas. Además, todas las piezas muestran algún grado de movilidad y recesiones.

Se realizó el índice de placa y el índice de sangrado, ambos del 100%, y algunas piezas con supuración.

Dentro del análisis radiográfico (fig. 3), se aprecia una pérdida ósea avanzada que alcanza hasta el 80% en algunas piezas, incluso hay piezas desahuciadas con una pérdida ósea que va más allá del ápice. Se muestra un patrón de pérdida ósea horizontal y en algunas zonas vertical.

En la serie radiográfica periapical, se constata una pérdida ósea generalizada del 50-70%. Se aprecian imágenes compatibles con afectación de furca. La pieza 2.1 presenta una fractura horizontal a nivel del tercio medio radicular y la 1.1 una posible caries/reabsorción radicular.

Diagnóstico

Una vez tenemos todos los registros necesarios, pasamos a realizar el diagnóstico periodontal. Según la antigua clasificación de Armitage (1999), se consideraría una periodontitis agresiva generalizada avanzada. Según el último *workshop* mundial (2017), se consideraría una periodontitis estadío IV, grado C.

Con toda esta información, vamos a poder elaborar un pronóstico individual de cada pieza y conjunto que nos lleve a una correcta planificación del caso (fig. 4).

Todos los molares, excluyendo el primer molar inferior derecho, los incisivos centrales superiores y las piezas del quinto sextante, se consideraron como pronóstico imposible.

El segundo premolar superior izquierdo junto con el resto de las piezas remanentes de la arcada inferior se consideraron como pronóstico cuestionable. El resto de las piezas superiores se consideraron como un pronóstico bueno.

De cara a la planificación del caso, las piezas de la arcada inferior a nivel periodontal se podían mantener, pero la relevancia estratégica de esas piezas era tal que, con la pérdida de inserción tan avanzada que presentaban, se decidió extraerlas y facilitar una rehabilitación completa inferior implantosoportada.

Una vez realizado el estudio clínico y radiográfico, y teniendo en cuenta las consideraciones específicas del caso, se sugiere el plan de tratamiento a realizar y se explica a la paciente.

Tratamiento

Se presenta a la paciente una simulación con un diseño digital de sonrisa para motivar y explicar los detalles y la secuencia del tratamiento.

Se realiza un estudio en el articulador, ya que es un caso complejo que va a requerir de la actuación de todo un equipo multidisciplinar. Es muy importante que tanto el periodoncista como el endodoncista, el restaurador y el laboratorio estén bien coordinados.

Se comienza con el estadío 1 de la terapia periodontal, ya que en este caso no es necesario realizar una fase sistémica inicial. En esta fase, lo más importante es motivar a la paciente y enseñar a mantener una adecuada higiene oral domiciliaria. Se explica la técnica de Bass modificada junto con el uso de cepillos interproximales, con la idea de introducir más adelante el cepillo eléctrico.

En las próximas citas, se continúa con la motivación y control mediante índices de placa y reforzando las técnicas de higiene.

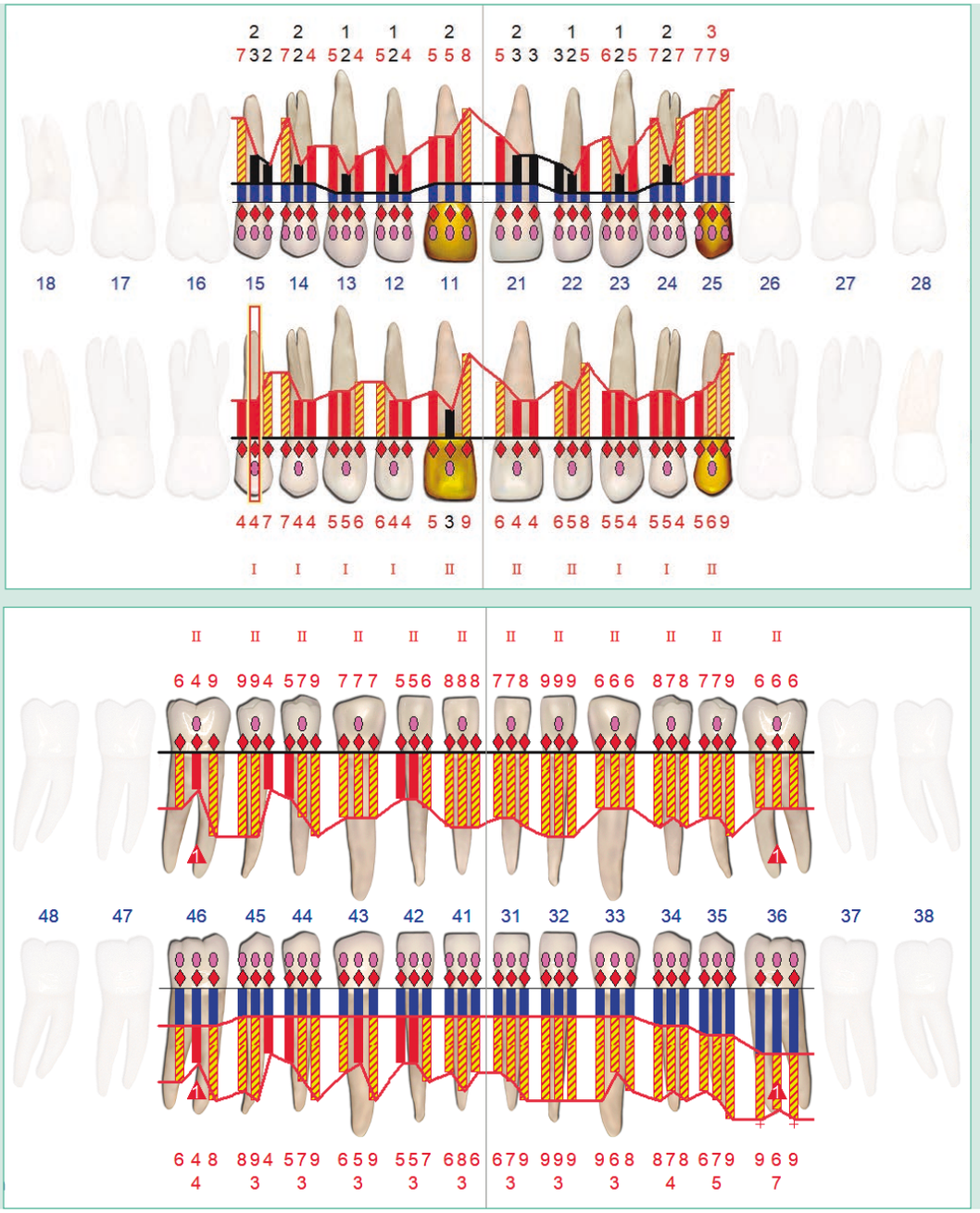

FIGURA 2.

De esta manera, además de reforzar la motivación, veremos si la paciente es cumplidora y si es una adecuada candidata al plan de tratamiento propuesto inicialmente. Este aspecto es crucial de cara a la correcta evolución del tratamiento y de la terapia de mantenimiento.

En el estadío 2 de la terapia periodontal, en la arcada superior, se extraen las piezas con pronóstico imposible, y se decide realizar una preservación de la cresta alveolar, manteniendo las mismas raíces de los incisivos centrales. Se realiza un sellado en la parte coronal con matrices colágenas y se lleva a cabo un tallado con una técnica de preparación vertical de todos los dientes. Se realiza una instrumentación subgingival y se confecciona una prótesis fija provisional dentosoportada con pilares en los incisivos laterales, caninos y premolares superiores (fig. 5). Se realizan las endodoncias de las piezas necesarias por la vestibularización producida por la enfermedad periodontal. Se pauta una reevaluación periodontal en dos meses.

En la arcada inferior se realiza la extracción de las piezas, se regulariza la cresta ósea y se colocan cuatro implantes. Se toman impresiones para colocar una carga inmediata el mismo día.

Tanto la cirugía de la arcada superior, como la de la inferior se realizaron el mismo día.

En la cita de retirada de sutura, se aprecia una estabilidad de los tejidos blandos y una gran satisfacción por parte de la paciente.

A los dos meses, se lleva a cabo una reevaluación del caso, se vuelven a valorar parámetros estéticos y funcionales y se realiza nuevo periodontograma (fig. 6). Se aprecian algunas localizaciones con bolsas persistentes y sangrado al sondaje.

La tercera fase de la terapia periodontal tiene como objetivo tratar las regiones que no han respondido adecuadamente al

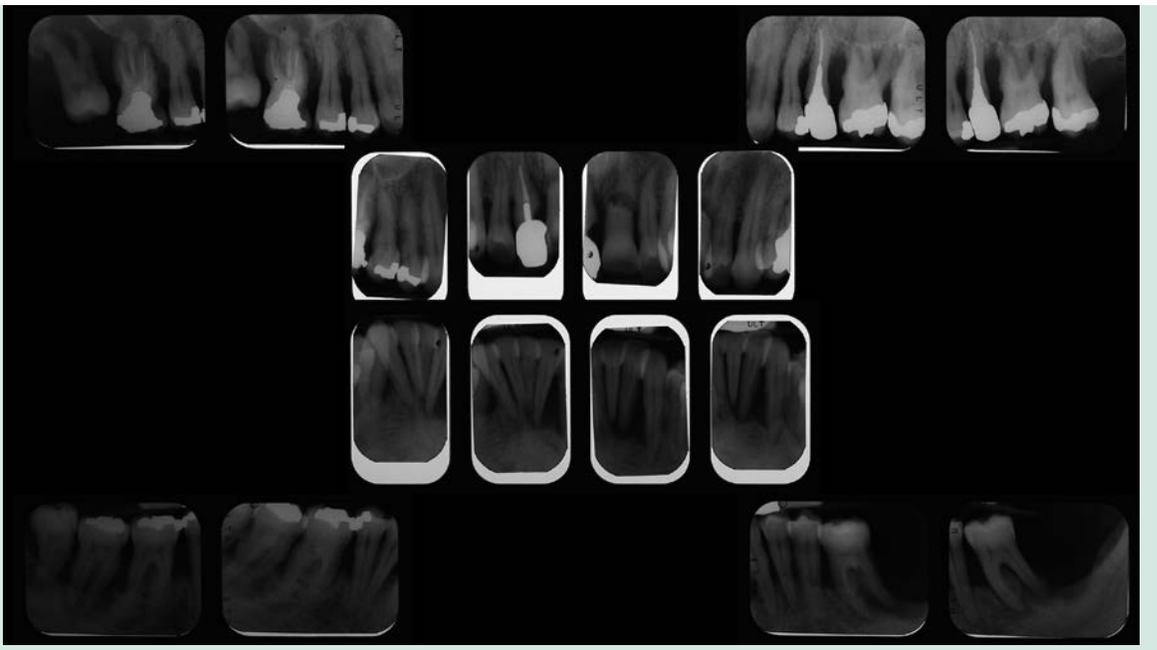

FIGURA 3.

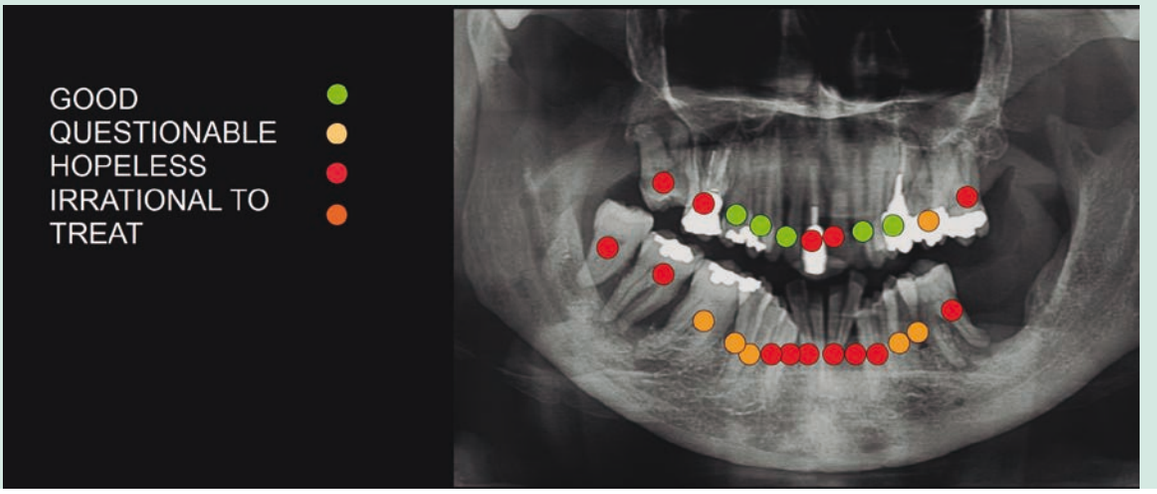

FIGURA 4.

FIGURA 5.

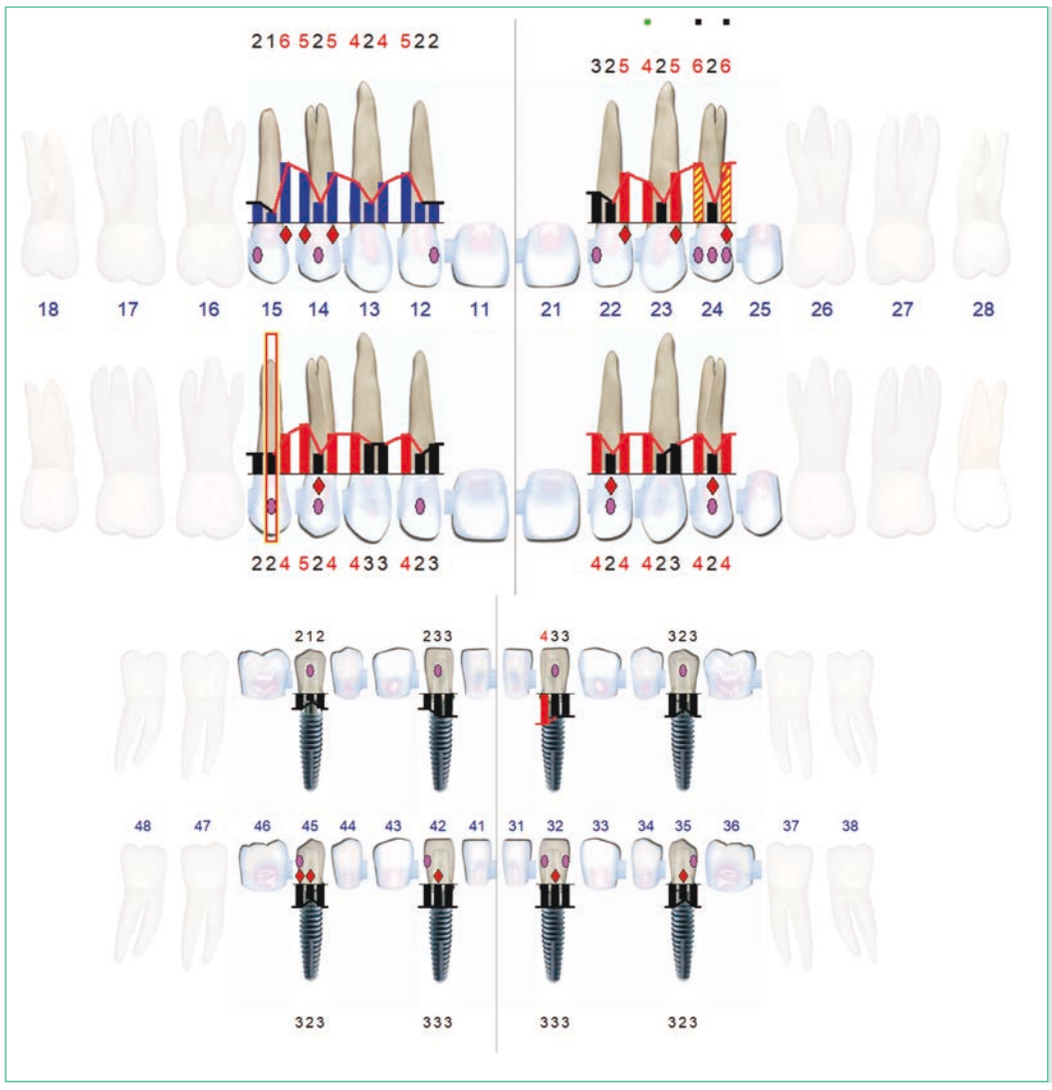

FIGURA 6.

FIGURA 7.

Es de crucial importancia que los pilares de la futura prótesis dentosoportada estén en estado de salud para evitar posibles complicaciones a largo plazo. Por tanto, antes de realizar las impresiones definitivas, se vuelve a realizar un periodontograma

segundo paso del tratamiento. Por ello, se decide realizar de nuevo una instrumentación subgingival, ya que son dientes unirradiculares y pueden responder bien al tratamiento. Además, en esta fase se entrega un segundo juego de provisionales, ajustándose a las modificaciones producidas en los tejidos blandos tras la segunda etapa de la terapia periodontal, y mejorando los parámetros estéticos.

Es de crucial importancia que los pilares de la futura prótesis dentosoportada estén en estado de salud para evitar posibles complicaciones a largo plazo. Por tanto, antes de realizar las impresiones definitivas, se vuelve a realizar un periodontograma. Se observa únicamente una bolsa en distal de la pieza 15 de 4mm, por lo que se puede continuar con la fase protésica. Se realiza una prótesis superior dentosoportada con extensiones en distal y una prótesis híbrida inferior con la cual la paciente pueda tener un correcto acceso a la higiene en casa. En la figura 8 se aprecia el antes y después de la sonrisa de la paciente.

Conoce el caso completo en la web

FIGURA 8.