Dr. Fabio Vignoletti
Odontólogo.
Máster en Periodoncia y Osteointegración. Universidad Complutense de Madrid (UCM).
Doctor Europeo en Odontología UCM.
Periocentrum Verona.

Dr. Ramón Lorenzo Vignau
Odontólogo, Máster en Periodoncia y Osteointegración (UCM). Periocentrum Ávila.

Dr. Daniel Rodrigo Gómez
Odontólogo, Máster en Periodoncia y Osteointegración (UCM). Periocentrum Guadalajara.

Dr. Alfonso Oteo Pérez
Odontólogo, Máster en Periodoncia y Osteointegración (UCM). Doctor en Odontología UCM. Periocentrum Segovia.

Dr. Alberto Ortiz-Vigón
Odontólogo.Máster en Periodoncia y Osteointegración (UCM). Periocentrum Bilbao.

TRATAMIENTO DE RECESIONES RADICULARES CLASES (III)

Resultados y técnicas quirúrgicas

RESUMEN

El artículo resume los resultados de diferentes técnicas para el tratamiento de las recesiones clase III de Miller. Estas técnicas abarcan desde el injerto gingival libre al túnel modificado, pasando por el colgajo de reposición coronal. Los resultados son prometedores e indican que la cobertura radicular media se aproxima al 80%, mientras que la posibilidad de ofrecer la cobertura radicular completa es menos predecible, siendo ésta alcanzable en el 50% de los casos. En base a datos preliminares, el uso de un injerto de tejido conectivo y la pérdida de inserción inter-proximal menor a 3mm son factores críticos para el éxito del tratamiento.

Palabras clave: Recubrimiento radicular, Clases III, recesión, colgajo de reposición coronal.

INTRODUCCIÓN

Hoy en día, la clasificación de Miller (1) sigue siendo el método más utilizado de todos los sistemas de clasificación para el tratamiento de las recesiones radiculares. Sobre la base de una evaluación morfológica de los tejidos periodontales dañados, no sólo se clasifica el defecto de acuerdo con la posición del margen gingival y los tejidos interdentales, sino que también se incluye un valor pronóstico con el objetivo de predeterminar la cantidad de cobertura de la raíz. Se han clasificado cuatro tipos de defectos de recesión, como originalmente se había escrito en el artículo:

Clase I: recesión del tejido marginal, que no se extiende hasta la línea mucogingival (MGJ). No hay pérdida de inserción (hueso o tejido blando) en la zona interdental y la cobertura de la raíz 100% se puede anticipar.

Clase II: la retracción del tejido marginal, que se extiende hasta o más allá del MGJ. No hay pérdida de inserción (hueso o tejido blando) en la zona interdental y la cobertura de la raíz 100% se puede anticipar.

Clase III: recesión del tejido marginal, que se extiende hasta o más allá del MGJ. Hueso o pérdida de tejidos blandos en la zona interdental está presente o hay una mala posición de los dientes, lo que impi-

de que el intento del 100% de cobertura de la raíz. Se puede anticipar sólo una cobertura radicular parcial.

Clase IV: recesión del tejido marginal, que se extiende hasta o más allá del MGJ. El hueso o pérdida de tejido blando en el área y/o mala posición de los dientes interdentales es tan grave que la cobertura de la raíz no se puede anticipar.

La mayoría de los datos publicados hasta el momento se refieren al tratamiento de recesiones clase I y II de Miller, es decir, defectos sin pérdida de inserción clínica interproximal (iCAL). Recientemente se ha introducido una nueva clasificación que toma en consideración la cantidad de iCAL en relación con la profundidad de la recesión (2). En esta última clasificación se agrupan las recesiones gingivales en tres tipos, de acuerdo a la cantidad de iCAL relacionado con el nivel de inserción clínica bucal. Por lo tanto, las recesiones RT1 se asocian con ausencia de iCAL; las recesiones RT2 están asociadas con iCAL, que es igual o menor a la pérdida de inserción bucal; y las recesiones RT3 están asociadas con iCAL, que es mayor de la pérdida de inserción bucal.

Resultados clínicos recientes han demostrado que se puede obtener CRC y porcentajes altos de MRC en recesiones gingivales clase III (3, 4). Estos datos, aunque escasos y preliminares, sugieren que la pérdida de inserción interdental no es necesariamente un límite en cuanto a la cobertura de la raíz, como, por lo general, siempre se ha indicado por la comunidad científica. Por lo tanto, el objetivo del artículo es, por un lado, evaluar la eficacia clínica basada en la evidencia en la cobertura de recesiones clase III de Miller y, por otro, presentar dos casos de cobertura radicular en clases III.

TÉCNICAS QUIRÚRGICAS

Se han probado varias técnicas quirúrgicas y combinación de biomateriales para el tratamiento de recesiones gingivales clase III unitarias o múltiples. Las técnicas quirúrgicas testadas fueron el FGG (5), la técnica quirúrgica bilaminar (6), el colgajo de doble pedículo (7), varias modificaciones del CAF y el CAEF (8, 9). Además, el CAF ha sido probado solo o en combinación con CTG, membranas barrera (BM), derivados de la matriz del esmalte (EMD) y los injertos alogénicos (ADM, Alloderm y PDM, Puro Dermis). También se ha propuesto el colgajo desplazado lateralmente y coronalmente (LPF), la técnica quirúrgica pinhole (10)(PST) y la técnica de túnel modificado avanzado coronalmente (CAMT).

> **“LOS RESULTADOS SON PROMETEDORES: LA COBERTURA RADICULAR MEDIA SE APROXIMA AL 80%**

RESULTADOS

Los resultados de cobertura radicular media (MRC) oscilaron entre el 61,3% (11) y el 86,4% (12), para recesiones unitarias y múltiples, respectivamente, mientras que los correspondientes valores de cobertura radicular completa (CRC) oscilaban entre el 0% y el 50% (13).

CAEF más CTG alcanzaron el porcentaje más alto de MRC, el 86,41%, mientras que el CAEF más PDM lograron el más bajo (61,3%). Con respecto al análisis de CRC, CAF más BM obtuvieron el porcentaje mínimo y máximo de CRC (0 y 50%).

Dos estudios (3,4) evaluaron los resultados de cobertura radicular en pacientes que presentaron, únicamente, recesiones clase Miller III. Aroca y cols. (3) evaluaron los resultados de CAMT + EMD en comparación con CAMT sólo como tratamiento de control en un estudio clínico controlado aleatorio (RCT) de recesiones múltiples clase III de Miller. Aunque no se comprobaron diferencias entre los dos grupos de tratamiento, se observó un alto porcentaje de MRC que fue del 82% (SD 25) y el 83% (SD 26) para las intervenciones test y control, respectivamente.

Cairo y cols. (4) evaluaron los resultados de CAF más CTG, en comparación con CAF sólo como tratamiento control en recesiones unitarias en un RCT. Aunque no se observaron diferencias entre los dos grupos de tratamiento en cuanto a MRC, la combinación CAF más CTG aumentó significativamente la probabilidad de lograr CRC (OR ajustada = 15,51, p =

0,0325). La combinación de CAF más CTG proporcionó un número significativamente mayor de localizaciones con CRC (57%) con respecto al CAF solo (29%). Cairo y cols. (4) investigaron, además, la influencia del iCAL interproximal sobre los resultados clínicos finales. El modelo utilizado en este estudio mostró que cuando el iCAL estaba en un rango entre 1 y 3 mm, la probabilidad de obtener CRC era superior al 80%. Pasado el límite de los 3 mm, cuanto mayor era el iCal menor era el CRC.

CASOS CLÍNICOS

A continuación se presenta un caso tratado con colgajo de reposición coronal más injerto de tejido conectivo y un caso tratado con técnica del túnel modificado.

Caso clínico 1

Paciente, mujer, de 22 años, al final del tratamiento de ortodoncia que acude a la clínica por sensibilidad aumentada en el elemento 23. Refiere, además, un problema estético importante que se manifiesta durante la sonrisa **(Figura 1).** Presenta recesiones múltiples maxilares tipo I en 24 y tipo III de Miller que afectan a los elementos 21, 22, 23 **(Figuras 2 y 3).** Se aprecia la pérdida de tejido interproximal en distal el 21, en mesial y distal del 22 y la leve rotación del 23 con exposición del LAC mesial. Tras una fase de higiene oral supragingival y de instrucciones de higiene con abandono de cualquier técnica de cepillado horizontal, se pasó a la fase quirúrgica. Se realiza un colgajo en sobre a través de incisiones paramarginales oblicuas convergentes hacia el elemento 23 que representa el centro de rotación del colgajo **(Figura 4).** Se procede con el levantamiento de un colgajo a espesor parcial-total-parcial y, una vez expuestas las superficies radiculares, se continúa con el raspado y alisado radicular con curetas y fresas tipo Perioset.

Figura 1.

Figura 2.

Figura 3.

Figura 4.

Figura 5.

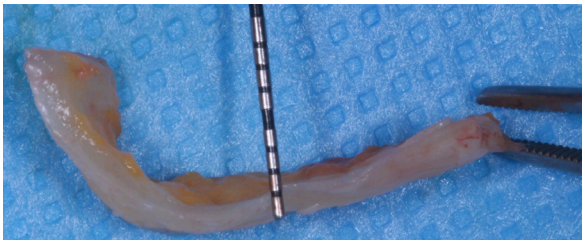

Figura 6.

Figura 7.

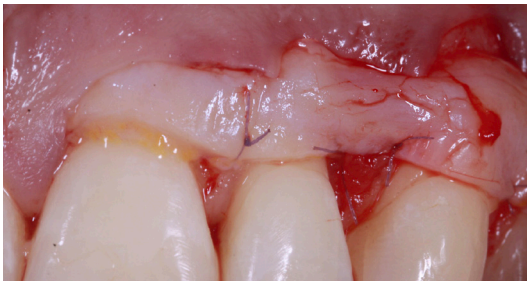

Figura 8.

Figura 9.

El siguiente paso consiste en la desepitelización de las papilas anatómicas **(Figura 5)**. Se continúa con la toma de un injerto libre desepitelizado del paladar que se sutura con sutura 7.0 reabsorbible a nivel de los dientes 21, 22 y 23 **(Figuras 6-8).** Finalmente, se sutura el colgajo en posición coronal con técnica dento-suspendida y sutura 6.0 reabsorbible **(Figura 9)**.

El control clínico a los 12 meses refleja la estabilidad y la maduración de los tejidos blandos y una buena armonía de color y textura de la encía. En cuanto a cobertura radicular, se puede considerar un buen resultado en términos de reducción media de la recesión que se aproxima al 100% de cobertura radicular **(Figuras 10-14).**

“EL BENEFICIO AÑADIDO DEL CONECTIVO SUB-EPITELIAL ES EVIDENTE

Figura 10.

Figura 11.

Figura 12.

Figura 13.

Figura 14.

Caso clínico 2

Paciente, hombre, de 45 años, que acude a la clínica por sensibilidad aumentada en el elemento 24. Presenta recesiones múltiples maxilares tipo III de Miller que afectan a los elementos 24 y 25 **(Figura 15).** Se realiza un túnel modificado a espesor total **(Figura 16).** Se continúa con el raspado y alisado radicular con curetas y fresas tipo Perioset. El siguiente paso consiste en el despegamiento de las papilas anatómicas para permitir una reposición coronal. Se continua con la toma de un injerto subepitelial del paladar que se sutura a nivel de los elementos 24 y 25 **(Figuras 17 y 18).**

Finalmente, se sutura el colgajo en posición coronal con técnica dento-suspendida y sutura 6.0 reabsorbible **(Figura 19).**

Figura 15.

Figura 16.

Figura 17.

Figura 18.

Figura 19.

Figura 20.

El control clínico a los 12 meses refleja la estabilidad y la maduración de los tejidos blandos y una buena armonía de color y textura de la encía **(Figura 20).**

CONCLUSIONES

- Se han testado varias técnicas quirúrgicas, pero no se puede sacar ninguna conclusión sobre la superioridad de una técnica quirúrgica específica.
- CAEF más CTG, CAF más BM, CAF más CTG, FGG, DPCTG y CAMT han demostrado resultados prometedores en términos de MRC.
- El beneficio añadido del CTG es evidente.
- Se puede lograr uno alto (>80%) en recesiones clase III.
- Se puede lograr CRC en recesiones clase III, aunque el porcentaje de casos es bajo (50%).
- La pérdida de inserción interproximal parece ser un factor relevante para el CRC. Cuanto mayor sea el iCAL menor es el CRC. Cuando el iCAL está en un rango entre 1 y 3 mm, la probabilidad de obtener CRC era superior al 80%. Pasado el límite de los 3 mm, cuanto mayor es el iCal menor es el CRC.

ABREVIATURAS

ADM: Aloinjerto, Alloderm
BM: Membranas barreras
CAEF: Colgajo desplazado coronal en sobre
CAF: Colgajo desplazado coronal
CAMT: Túnel desplazado coronal
CRC: Cobertura radicular completa
CTG: Conectivo seb-epitelial
DPCTG: Colgajo de doble papila
EMD: Amelogeninas
FGG: Injerto de encía libre
iCAL: Pérdida de inserción interproximal
KT: Tejido queratinizado
LAC: Línea amelocementaria
LPF: Colgajo desplazado lateralmente
MGJ: Línea mucogingival
MRC: Cobertura radicular media
PDM: Aloinjerto, Puro Dermis
PST: Técnica quirúrgica Pinhole
SCTG: Colgajo bilaminar

BIBLIOGRAFÍA

1. **Miller PD, Jr.** A classification of marginal tissue recession. Int J Periodontics Restorative Dent. 1985; 5: 8-13.
2. **Cairo F, Nieri M, Cincinelli S, Mervelt J, Pagliaro U.** The interproximal clinical attachment level to classify gingival recessions and predict root coverage outcomes: an explorative and reliability study. J Clin Periodontol. 2011; 38: 661-666.
3. **Aroca S, Keglevich T, Nikolidakis D, Gera I, Nagy K, Azzi R, Etienne D.** Treatment of class III multiple gingival recessions: a randomized-clinical trial. J Clin Periodontol. 2010; 37: 88-97.
4. **Cairo F, Cortellini P, Tonetti M, Nieri M, Mervelt J, Cincinelli S, Pini-Prato G.** Coronally advanced flap with and without connective tissue graft for the treatment of single maxillary gingival recession with loss of inter-dental attachment. A randomized controlled clinical trial. J Clin Periodontol. 2010; 39, 760-768.
5. **Miller PD, Jr.** Root coverage using the free soft tissue autograft following citric acid application. III. A successful and predictable procedure in areas of deep-wide recession. Int J Periodontics Restorative Dent. 1985; 5: 14-37.
6. **Langer B, Langer L.** Subepithelial connective tissue graft technique for root coverage. J Periodontol. 1985; 56: 715-720.
7. **Harris RJ.** The connective tissue and partial thickness double pedicle graft: a predictable method of obtaining root coverage. J Periodontol. 1992; 63: 477-486.
8. **de Sanctis M, Zucchelli G.** Coronally advanced flap: a modified surgical approach for isolated recession-type defects: three-year results. J Clin Periodontol. 2007; 34: 262-268.
9. **Zucchelli G, de Sanctis M.** Treatment of multiple recession-type defects in patients with esthetic demands. J Periodontol. 2000; 71: 1506-1514.
10. **Chao JC.** A novel approach to root coverage: the pinhole surgical technique. Int J Periodontics Restorative Dent. 2012; 32: 521-531.
11. **Barker TS, Cueva MA, Rivera-Hidalgo F, Beach MM, Rossmann JA, Kerns DG, Crump TB, Shulman JD.** A comparative study of root coverage using two different acellular dermal matrix products. J Periodontol. 2010; 81: 1596-1603.
12. **Nart J, Valles C, Mareque S, Santos A, Sanz-Moliner J, Pascual A.** Subepithelial connective tissue graft in combination with a coronally advanced flap for the treatment of Miller Class II and III gingival recessions in mandibular incisors: a case series. Int J Periodontics Restorative Dent. 2012; 32: 647-654.
13. **Jepsen S, Heinz B, Kermanie MA, Jepsen K.** Evaluation of a new bioabsorbable barrier for recession therapy: a feasibility study. J Periodontol. 2000; 71: 1433-1440.