ESTRATEGIAS TERAPÉUTICAS EN REGENERACIÓN ÓSEA GUIDADA. ÁRBOL DE TOMA DE DECISIONES.

IGNACIO SANZ SÁNCHEZ, ALBERTO ORTIZ-VIGÓN, IGNACIO SANZ MARTÍN, MARIANO SANZ.

Ignacio Sanz Sánchez. Profesor colaborador de la UCM.

Alberto Ortiz-Vigón. Profesor colaborador de la UCM.

Ignacio Sanz Martín. Profesor colaborador de la UCM.

Mariano Sanz. Catedrático de Periodoncia, UCM. Departamento de Estomatología III Universidad Complutense de Madrid.

Correspondencia a:

Ignacio Sanz Sánchez
ignaciosanz@mac.com

RESUMEN

Introducción
El objetivo de este artículo es la descripción de un árbol de toma de decisiones en las situaciones clínicas donde es necesaria la regeneración ósea guiada en sentido horizontal.

Presentación de los casos
Se presentarán distintas situaciones clínicas que ayudarán a ilustrar las opciones terapéuticas disponibles en regeneración ósea guiada en defectos con una componente predominantemente horizontal. Los dos primeros casos han sido abordados con una técnica de regeneración simultánea y los dos siguientes con una técnica de regeneración previa a la colocación de los implantes. El análisis de la evidencia disponible, junto con los distintos factores que pueden influir a la hora de seleccionar la técnica quirúrgica, nos ayudará a la elaboración del algoritmo terapéutico propuesto.

Conclusión
El aumento óseo en sentido horizontal es un procedimiento terapéutico predecible, tanto en el aumento simultáneo a la colocación de los implantes como cuando se realiza de manera previa. La selección de la técnica quirúrgica va a venir determinada por una serie de factores, como la colocación del implante en la posición ideal, la estabilidad primaria y la anatomía del defecto.

Agradecimientos:

A todos los profesores y alumnos con los que colaboramos en el día a día en investigación clínica y experimental.

Ignacio Sanz Sánchez

Alberto Ortiz Vigón

Ignacio Sanz Martín

Mariano Sanz

INTRODUCCIÓN

EL USO DE IMPLANTES DENTALES para rehabilitar pacientes parcial o totalmente desdentados es un tratamiento altamente predecible, con tasas de supervivencia acumulada > 90% a los diez años (Moraschini y cols. 2015). Sin embargo, a pesar de los múltiples avances tecnológicos que se están introduciendo en la implantología, la disponibilidad de hueso sigue siendo uno de los prerrequisitos para la colocación segura y predecible de los implantes, así como para la obtención de un resultado estético. Es frecuente que nos encontremos con situaciones clínicas en las que no hay una adecuada cantidad de hueso como resultado no sólo del trauma, patología, infecciones crónicas/agudas, o las consecuencias de la periodontitis severa, pero también debido a la pérdida de la función mecánica tras la extracción o la pérdida de un diente. Esta pérdida fisiológica de hueso tras la extracción de un diente se ha demostrado en estudios experimentales, que han observado una reabsorción ósea en sentidos vertical y horizontal (Araújo y Lindhe 2005) (Vignoletti y cols. 2012). En humanos, podemos esperar una pérdida de, aproximadamente, el 50% del volumen óseo en el primer año tras la extracción de un diente (Schropp y cols. 2003) (Tan y cols. 2012), pudiendo afectar a la disponibilidad de hueso para poder colocar correctamente los implantes (Ashman 2000). Es por ello por lo que los procedimientos de aumento de hueso son frecuentes en implantología, ya sean simultáneos, o previos a la colocación de los implantes.

Las crestas óseas residuales se han clasificado en función del componente de deficiencia ósea predominante, pudiendo ser horizontales, verticales o combinadas (Seibert 1983). Siguiendo esta clasificación, los procedimientos de aumento óseo se han clasificado en función del objetivo regenerativo en verticales y horizontales. Los procedimientos de regeneración ósea vertical son menos frecuentes y menos predecibles, estando sujetos además a una alta incidencia de complicaciones (Rocchietta y cols. 2008). Sin embargo, los procedimientos de aumento óseo horizontal son altamente predecibles, con tasas de supervivencia elevadas, tanto para los procedimientos de regeneración simultánea (87 a 100%) como diferida (de 97 a 100%) (Donos y cols. 2008; Kuchler y Von Arx 2014) (Sanz-Sánchez y cols. 2015). El objetivo último de ambos tipos de procedimiento es conseguir un suficiente volumen óseo a lo largo de todo el perímetro del implante que favorezca la estabilidad y la salud de los tejidos periimplantarios (Schwarz y cols. 2012). En el caso de los procedimientos de regeneración ósea simultánea, la variable respuesta principal es la magnitud del cambio del defecto inicial, que puede ser expresado como el cambio en la altura y/o anchura de la dehiscencia y/o fenestración entre el momento de la colocación del implante y la segunda fase quirúrgica. En el caso de los procedimientos de regeneración ósea previa, la variable respuesta principal es la ganancia en anchura de la cresta ósea, comparando los valores antes del procedimiento regenerativo y en la reentrada quirúrgica a la hora de colocar el implante.

En una revisión sistemática reciente se evaluó la magnitud del efecto de la terapia regenerativa en implantes, tanto de manera previa como simultánea a su colocación, así como la comparación entre las distintas técnicas y los distintos materiales de regeneración empleados (Sanz-Sánchez y cols. 2015). Además, existen diversos factores que pueden influir en la selección de la técnica de regeneración ósea, como son la posibilidad de conseguir una buena estabilidad primaria del implante, la colocación correcta del implante en base a las necesidades protésicas, la presencia de un defecto en la zona estética, el volumen de hueso disponible, la anatomía del defecto o el número de dientes a rehabilitar.

En base a los resultados de dicha revisión y a la existencia de estos factores, el objetivo de este artículo es elaborar un árbol de toma de decisiones para la selección de la técnica de regeneración de hueso en sentido horizontal, ilustrando dicho algoritmo terapéutico con una serie de casos clínicos.

Figura 1.
Situación clínica y radiográfica de la ausencia del 25.

PRESENTACIÓN DE LAS SITUACIONES CLÍNICAS

1. Problema del paciente
En la mayoría de los casos, los pacientes referían incomodidad a la masticación, falta de soporte oclusal y alteraciones estéticas derivadas de la ausencia dentaria. Además, era frecuente encontrar una migración patológica de los dientes remanentes asociada a problemas oclusales, como interferencias y frémitos, especialmente en los casos de ausencias múltiples.

2. Diagnóstico
Se tomaron registros fotográficos, clínicos y radiográficos. En relación con la localización a tratar en todos los casos se identificó una pérdida significativa de volumen y un defecto óseo radiográfico horizontal con diferentes morfologías, aunque en todos los casos predominaba una componente horizontal.

3. Objetivo del tratamiento
El procedimiento de aumento de hueso se llevó a cabo para corregir un defecto óseo asociado al implante o para permitir la colocación de los implantes en la posición ideal desde el punto de vista de la restauración, tratando de mejorar así el pronóstico a largo plazo, la estética y la función.

4. Factores modificadores
Todos los pacientes eran sistémicamente sanos, con edades comprendidas entre los 33 y los 63 años. La muestra incluyó tres mujeres y un varón, con niveles de placa en el momento de la intervención por debajo del 10% . De ellos, un paciente era fumador, uno exfumador de más de un año y dos nunca habían fumado.

5. Plan de tratamiento
Tras el diagnóstico inicial se realizó el tratamiento periodontal inicial en función del grado de patología, que incluía tartrectomía o raspados y alisados radiculares junto al uso de un antiséptico coadyuvante y ajuste oclusal. Entre seis y ocho semanas después se reevaluó el estado periodontal y se planificó la fase correctiva tras la realización de una tomografía volumétrica de haz de cono (CBCT).

Planificación de la técnica
En función de la prueba radiográfica, de las características clínicas y del encerado diagnóstico, se planificó la regeneración ósea guiada con colocación simultánea o diferida de los implantes.

Mediciones clínicas y radiológicas
Se tomaron parámetros clínicos y radiológicos en basal, en la reentrada y en la última visita de seguimiento con una sonda periodontal milimetrada.
a) Anchura y altura del defecto óseo en procedimientos de regeneración simultánea.
b) Anchura de la cresta en procedimientos de regeneración previa.
c) Variables de salud de los tejidos periimplantarios, incluyendo sangrado al sondaje, profundidad de sondaje, tamaño de la corona clínica e índice de placa.
d) Monitorización de los niveles de hueso mediante radiografías periapicales estandarizadas.

Procedimiento quirúrgico y selección de los pacientes
Todos los procedimientos quirúrgicos se realizaron en pacientes sistémicamente sanos con anestesia local. Se realizó una profilaxis antibiótica con 2 gramos de amoxicilina una hora antes del procedimiento y, en los casos necesarios, se llevó a cabo una sedación consciente con benzodiacepinas orales (Alprazolam).

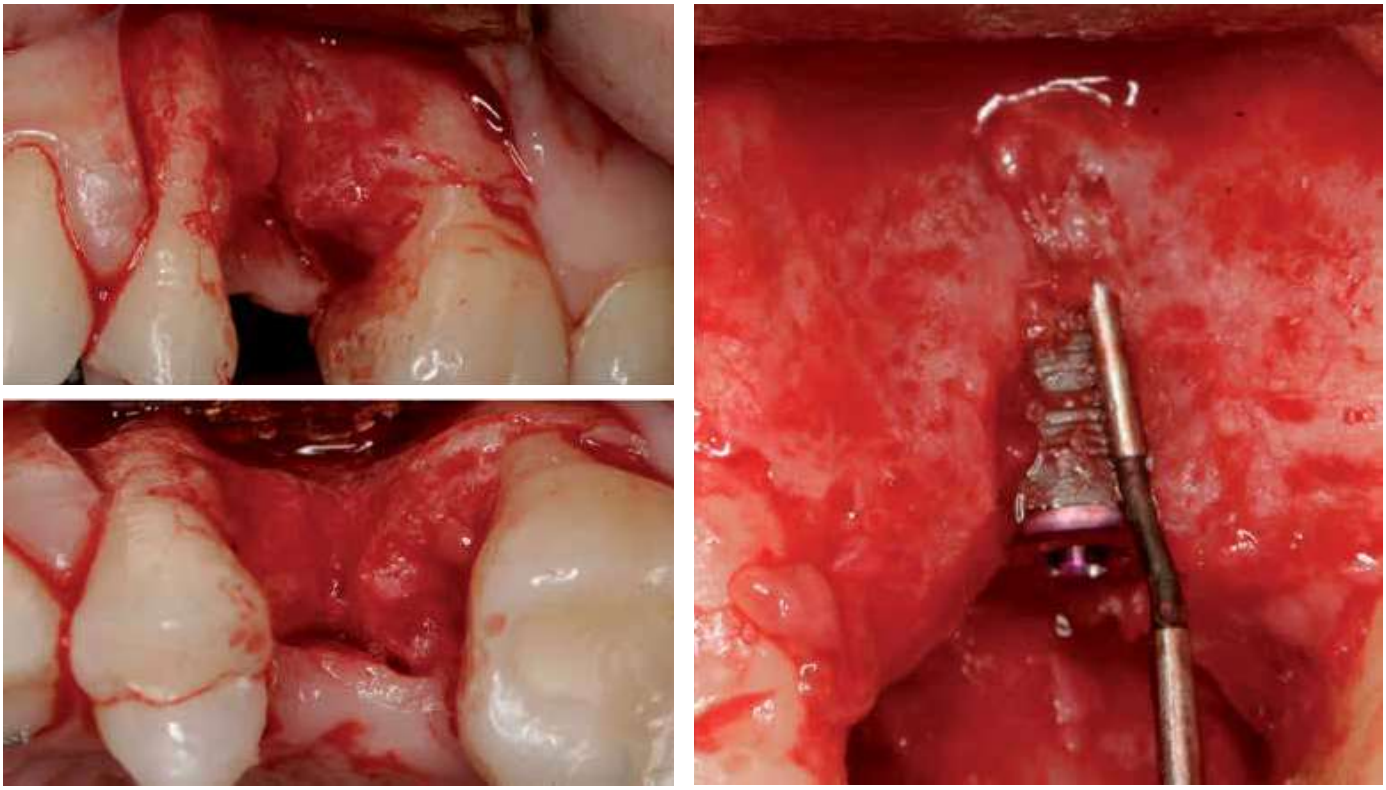

Figura 2.
Defecto óseo al elevar el colgajo y dehiscencia después de la colocación del implante.

a) Paciente 1: Mujer de 33 años, sistémicamente sana, no fumadora que presentaba un déficit de volumen en sentido horizontal tras la extracción de un diente con fracaso endodóntico, apreciado a nivel clínico y radiográfico [Figura 1]. Se realizó un colgajo de espesor total con dos descargas verticales alejadas un diente a cada lado del diente a rehabilitar y se colocó un implante de 3,5 x 11,5 mm. Tras la colocación del implante en la posición protésica ideal se puede apreciar una dehiscencia vestibular de 4 mm de profundidad y 3 mm de anchura [Figura 2]. Debido a que el defecto sólo afectaba a la porción más coronal del implante y a que éste era autocontentivo, se optó por una regeneración combinando hueso autólogo particulado obtenido de las zonas adyacentes y en contacto con la superficie de titanio expuesta, junto a un injerto particulado de hidroxiapatita bovina en las capas más externas. El injerto de hueso se cubrió con una membrana reabsorbible de colágeno nativo fijada con chinchetas de titanio [Figura 3]. Tras seis meses de cicatrización en un ambiente sumergido, se procedió a realizar la cirugía de segunda fase, comprobándose una resolución total del defecto, tanto en la vista vestibular como oclusal [Figura 4]. Una semana más tarde, se retiraron las suturas y se tomaron impresiones para la confección de una prótesis provisional de acrílico. Tras dos meses manejando los tejidos blandos con el provisional, se tomaron las impresiones definitivas y se confeccionó un pilar individualizado de circonio para la confección de una prótesis totalmente cerámica atornillada. A los seis meses se puede apreciar estabilidad de los tejidos periimplantarios a nivel clínico y radiográfico [Figura 5].

Figura 3.
Regeneración ósea empleando hueso autólogo sobre la superficie del implante expuesta, hidroxiapatita bovina y una membrana de colágeno reabsorbible.

Figura 5.
Situación clínica y radiográfica seis meses después de la carga definitiva.

Figura 6.
Situación preoperatoria doce semanas después de la pérdida del veintitrés y planificación virtual de la colocación del implante.

Figura 7.
Imagen clínica tras elevar el colgajo y características del defecto.

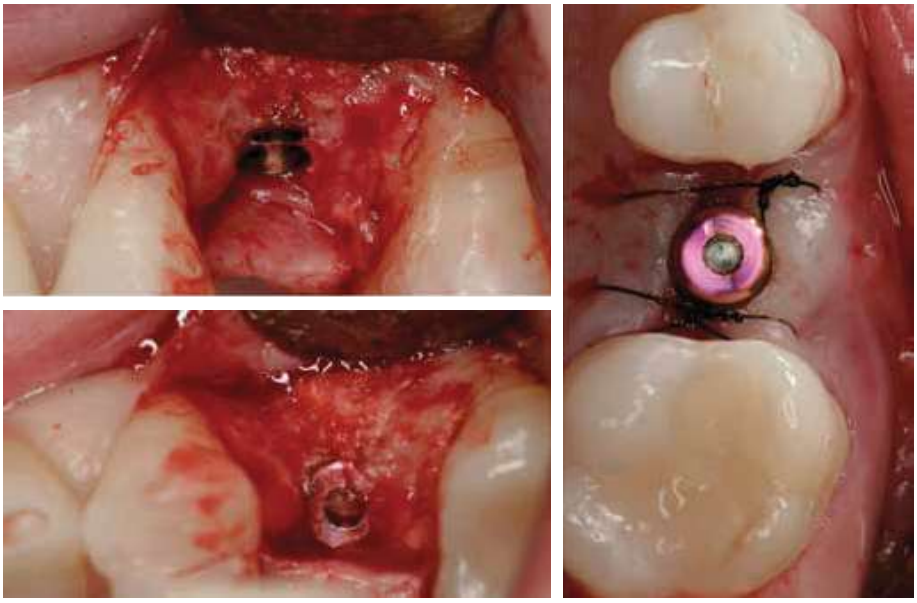

Figura 4.
Situación clínica en la cirugía de segunda fase.

b) Paciente 2: Varón de 34 años de edad, sistémicamente sano, fumador desde hace 17 años, diagnosticado de periodontitis agresiva que presentaba la ausencia del canino superior izquierdo en posición de 23. En el CBCT [Figura 6] se aprecia una gran dehiscencia en la simulación de la colocación del implante en el área a tratar. Se procedió a realizar un abordaje quirúrgico regenerativo mediante un colgajo a espesor total con una descarga distal, observándose un defecto óseo combinado de 11 mm de profundidad y 6,5 mm de anchura en su porción más coronal [Figura 7]. Tras el protocolo de fresado convencional se aprecia la posibilidad de colocar un implante en una posición adecuada para su restauración atornillada por lo que se procedió a colocar un implante de 4,1 x 10 mm [Figura 8]. Al tratarse de un defecto profundo y ancho optamos por la utilización de hueso autólogo particulado y una membrana no reabsorbible de ePTFE reforzada con titanio [Figura 9]. A las dos semanas se retiró la sutura, observándose una cicatrización por primera intención. En la reevaluación a los nueve meses tras el procedimiento de aumento óseo existía estabilidad de la zona tratada y a nivel radiográfico cabe destacar la mejora de la situación del defecto [Figura 10]. Se procedió entonces a realizar una segunda fase quirúrgica mediante un colgajo de espesor total para retirar la membrana reforzada y los pines de fijación y acceder al implante [Figura 11]. Tras la cicatrización se tomó una impresión para la confección de un provisional implantosoportado y tras tres meses de maduración del tejido blando se colocó una prótesis metal cerámica implantosoportada. Cinco años tras la carga del implante cabe destacar la estabilidad del tejido periimplantario tanto a nivel clínico como radiológico [Figura 12].

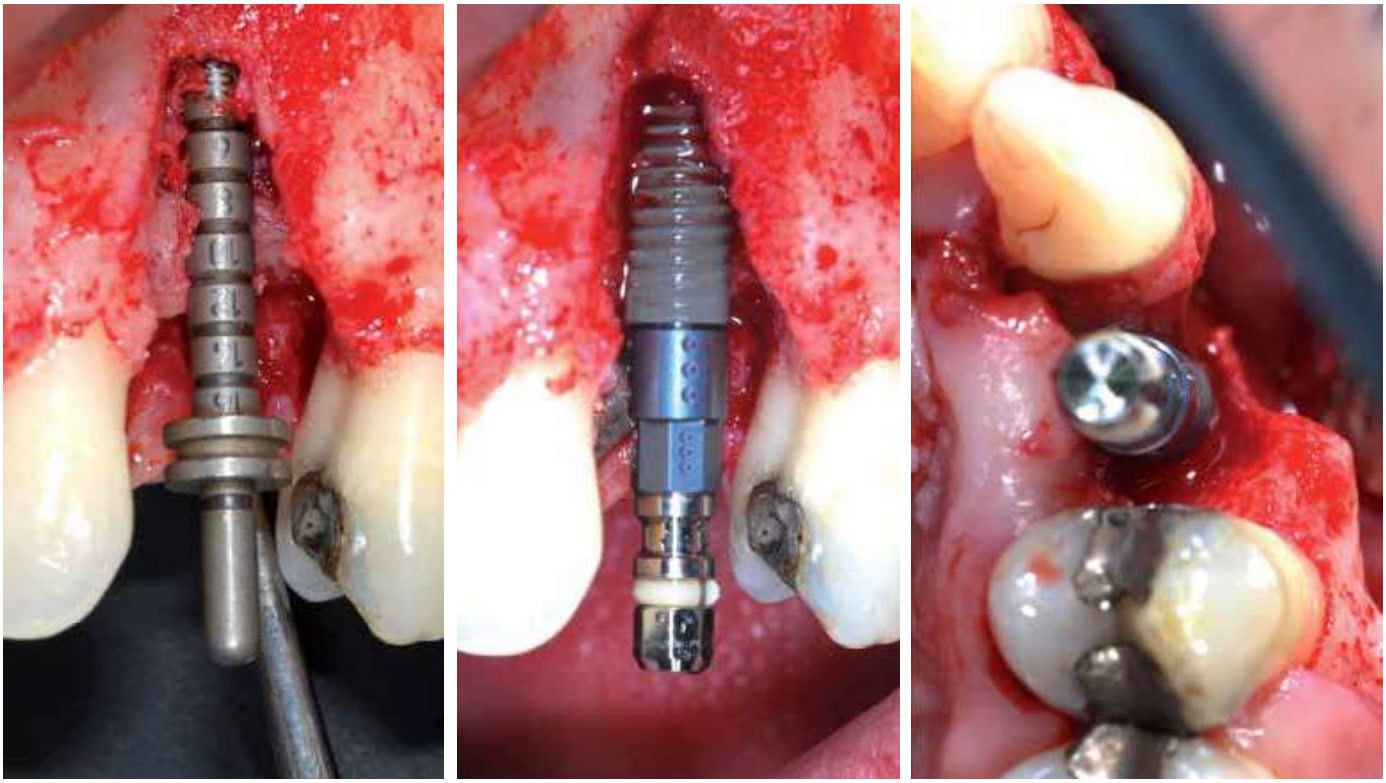

Figura 8.
Situación clínica del implante con una dehiscencia vestibular y un defecto combinado distal.

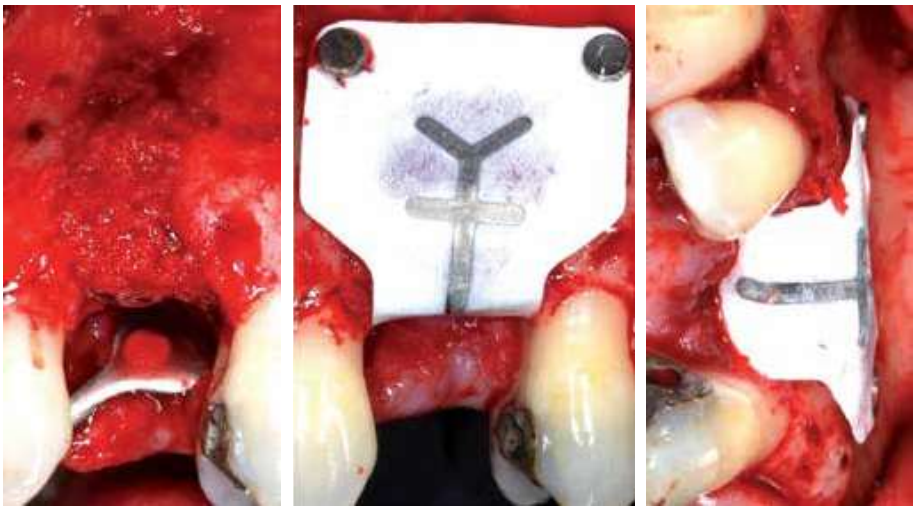

Figura 9.
Colocación de hueso autólogo en el defecto óseo y fijación de la membrana no reabsorbible reforzada con titanio.

Figura 10.
Radiografía periapical, situación clínica con provisional y CBCT nueve meses tras el procedimiento regenerativo.

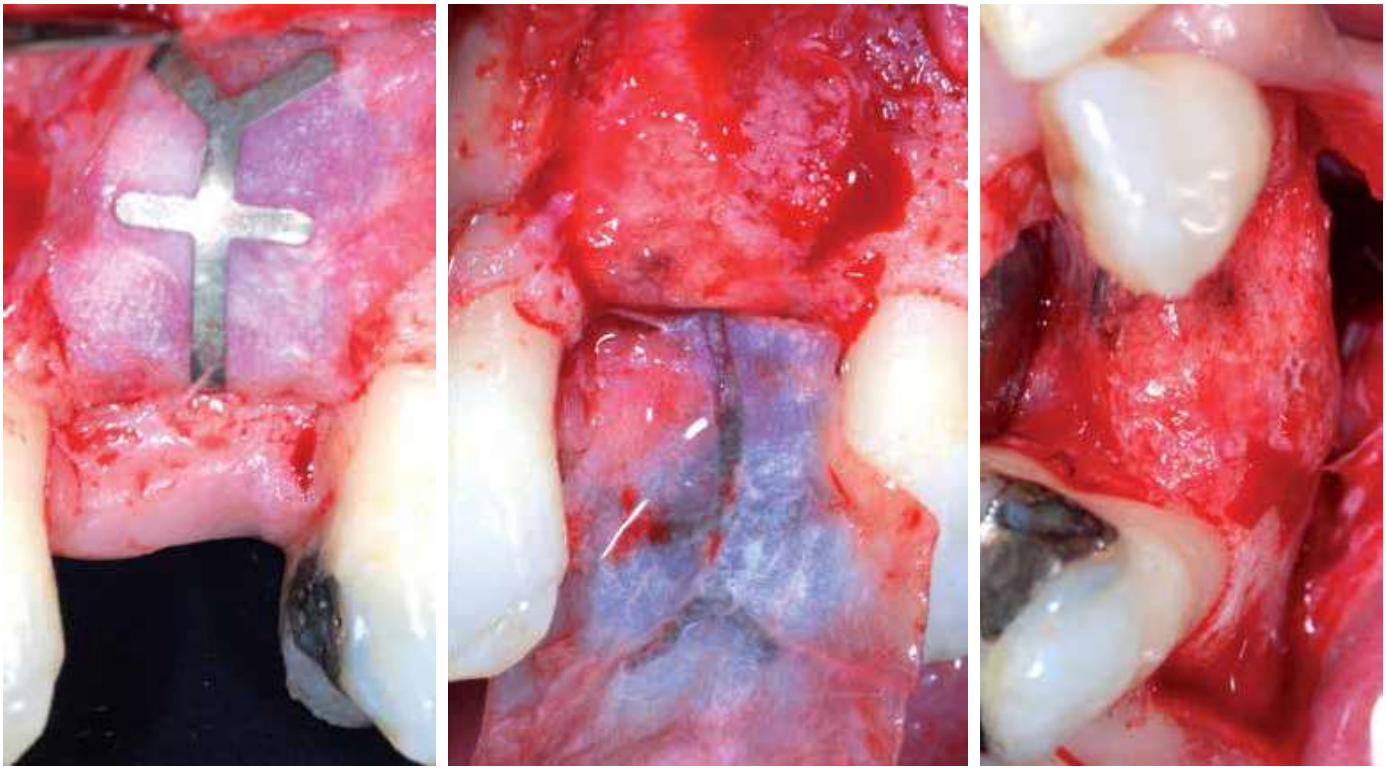

Figura 11.
Situación clínica al retirar la membrana nueve meses tras la colocación del implante.

Figura 12.
Estabilidad clínica y radiológica cinco años tras la carga del implante.

Figura 13.
Situación preoperatoria ocho semanas después de la explantación de implantes afectados por periimplantitis en 24 y 26 e imagen clínica tras el despegamiento del colgajo.

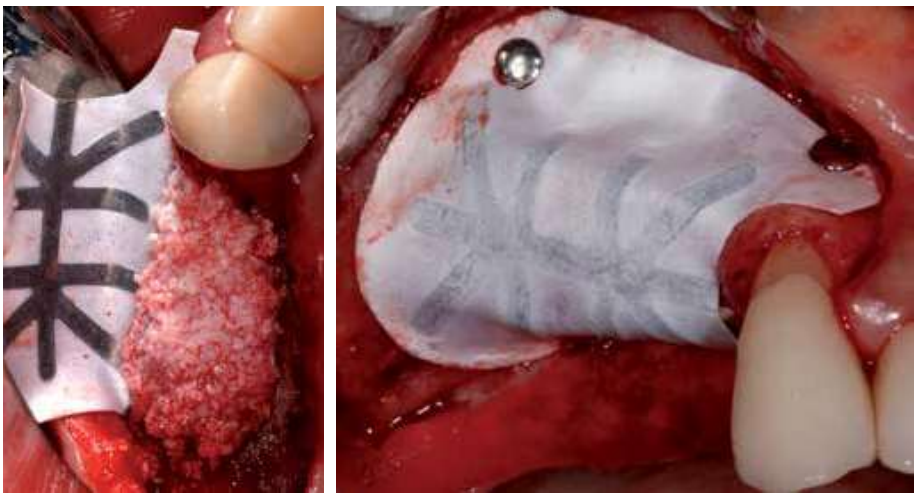

Figura 14.
Fijación de la membrana no reabsorbible reforzada con titanio junto con el injerto (mezcla de xenoinjerto y hueso autólogo).

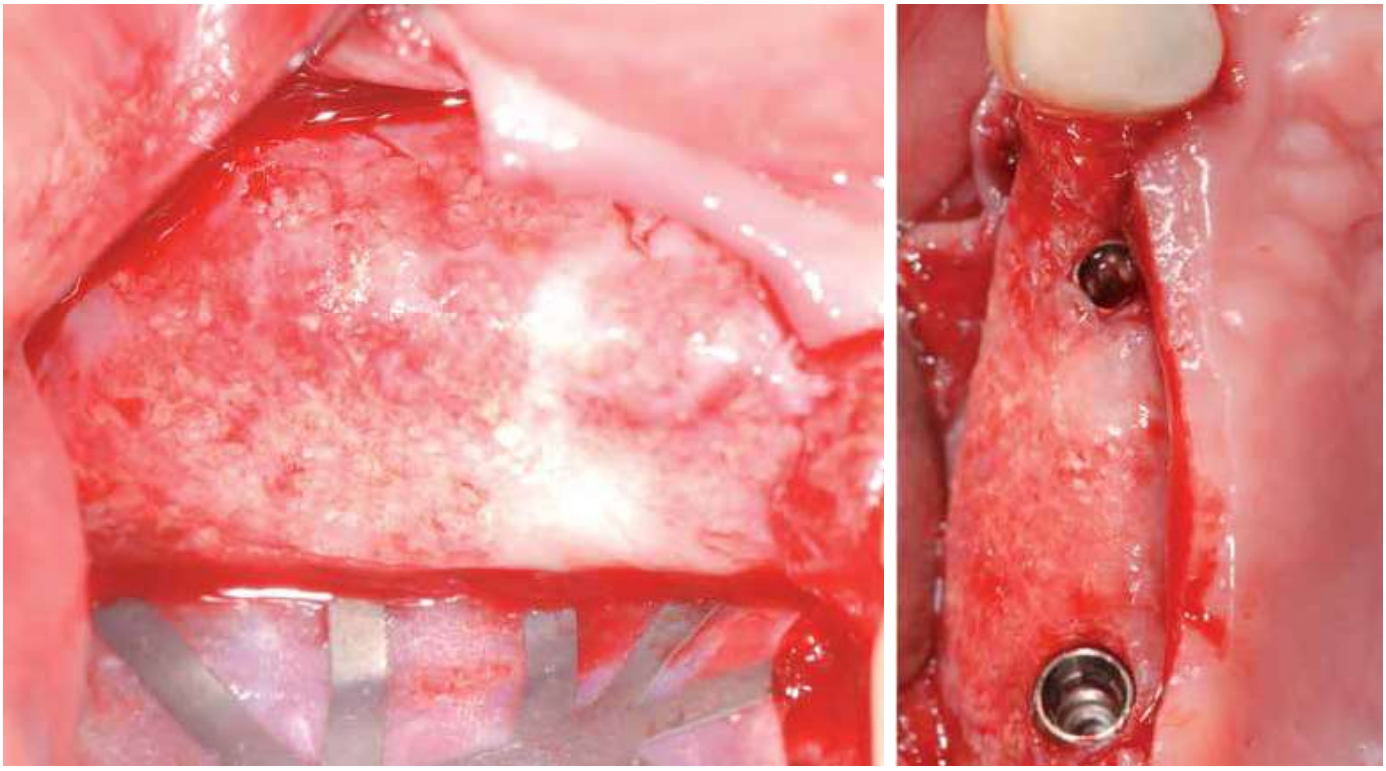

Figura 15.
Situación clínica tras la remoción de la membrana seis meses después de la técnica regenerativa e imagen oclusal tras la colocación de los implantes en 24 y 26.

c) Paciente 3: Mujer de 63 años, sistémicamente sana y no fumadora que presentaba un defecto combinado en el sextante 1. Tras elevar un colgajo de espesor total se puede observar que el defecto era principalmente horizontal, con una pequeña componente vertical [Figura 13]. Al no poder colocar los implantes en la posición ideal, se optó por realizar una técnica de regeneración previa, empleando un injerto particulado de hidroxiapatita bovina y una membrana no reabsorbible de ePTFE reforzada con titanio fijada con chinchetas [Figura 14]. Tras seis meses de cicatrización se procedió a la reentrada quirúrgica para la retirada de la membrana. Se puede observar la ganancia de hueso y la posibilidad de colocar dos implantes en la posición protética ideal 3,3 x 10 mm y 4,1 x 10 mm [Figura 15]. Después de tres meses de cicatrización sumergida, se realizó la cirugía de segunda fase [Figura 16]. Un año después de la carga de la prótesis definitiva se aprecia estabilidad de los tejidos periimplantarios [Figura 17].

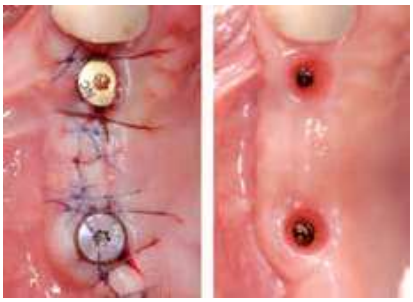

Figura 16.
Cirugía de segunda fase junto a un injerto de tejido conectivo en zona de póntico y cicatrización tras seis semanas.

Figura 17.
Estabilidad clínica y radiográfica un año tras la carga.

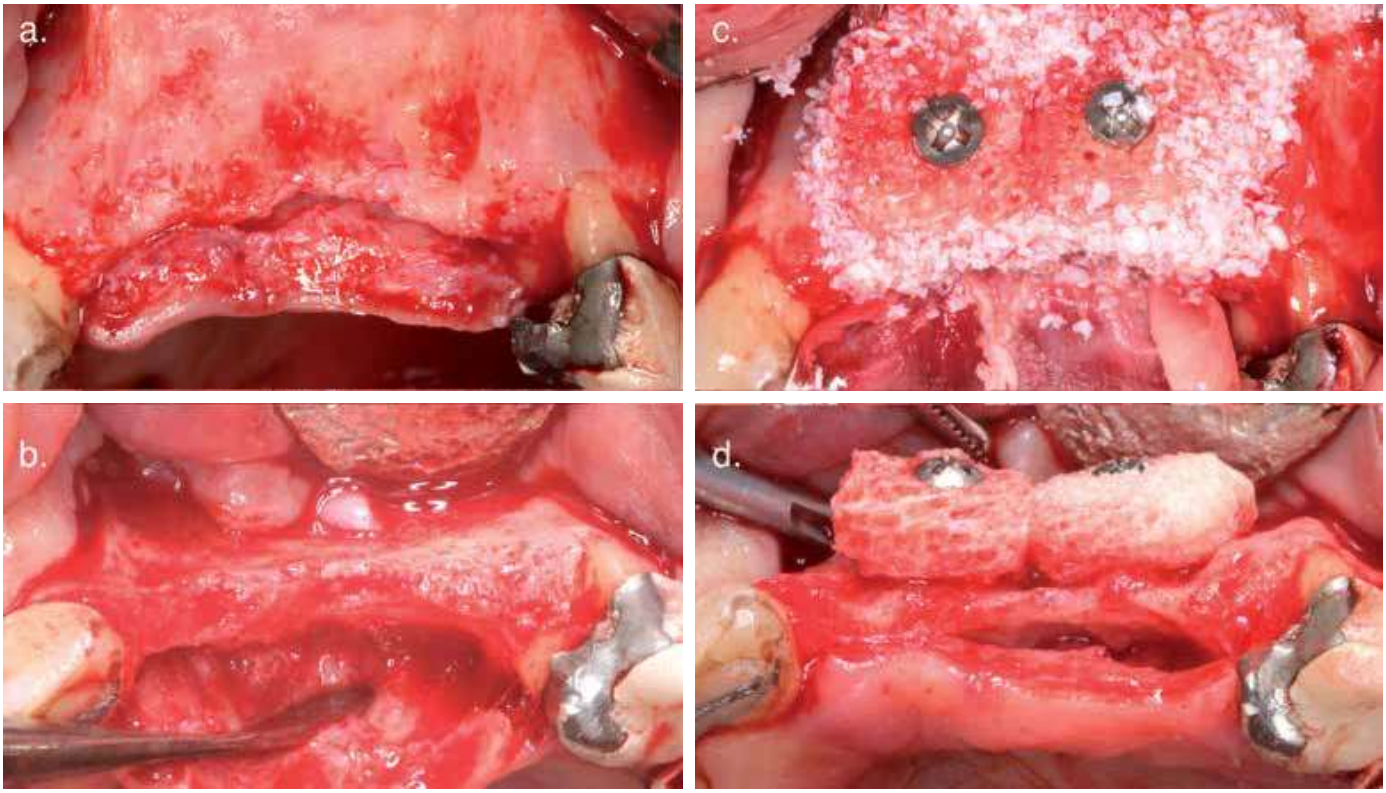

Figura 19.
Características clínicas del defecto y estabilización de los injertos óseos en bloque junto al xenoinjerto particulado.

Figura 18.
Situación preoperatoria e imagen radiográfica 3D donde se aprecia una marcada reabsorción del proceso alveolar.

Figura 20.
Cicatrización a las dos semanas y situación clínica previa a la segunda fase quirúrgica.

d) Paciente 4: Mujer de 53 años de edad, sistémicamente sana, exfumadora de hace más de diez años, diagnosticada de periodontitis crónica generalizada moderada que presentaba múltiples ausencias dentales, entre las que caben destacar las del 21, 22 y 23 [Figura 18a]. Al analizar la zona se observa un marcado colapso horizontal de, aproximadamente, 6 mm [Figura 18b]. En el CBCT se puede observar una gran pérdida de reborde con una anchura media ósea a dos milímetros de la cresta de 2,68 mm [Figura 18 c y d]. Debido a la extensión de la zona a tratar y la imposibilidad de estabilizar los implantes en la posición idónea se decidió realizar un procedimiento en dos fases. Se realizó un colgajo a espesor total con dos descargas verticales, observándose un defecto óseo combinado con una componente media en altura de 3 mm [Figura 19a] y una anchura residual en su porción más coronal de menos de 2 mm [Figura 19b]. Se realizaron perforaciones en la cortical de la zona a tratar y se estabilizaron dos xenoinjertos en bloque de hidroxiapatita equina mediante dos tornillos de osteosíntesis. Los espacios laterales entre el lecho y los injertos se rellenaron con un xenoinjerto particulado de hidroxiapatita bovina, y todo se cubrió con una membrana de colágeno nativo reabsorbible y se suturó el colgajo [Figuras 19 c y d]. A las dos semanas se retiraron las suturas, comprobándose una cicatrización por primera intención [Figura 20 a y b]. En la reevaluación a las veintiséis semanas se observó una ganancia ósea radiográfica importante y a nivel clínico cabe destacar la ganancia de volumen con una pérdida de profundidad de vestíbulo y de mucosa queratinizada. [Figura 20 c y d]. Trascurridos seis meses del procedimiento de aumento se realizó la segunda fase quirúrgica mediante un colgajo a espesor total en el que se observa estabilidad e integración de los bloques óseos y se colocaron dos implantes de 4,1 x 10 mm [Figura 21]. Tras dieciséis semanas de cicatrización se realizó una vestibuloplastia y un injerto de tejido conectivo [Figura 22]. Después de cinco meses con un provisional implantosoportado se procedió a la colocación de la prótesis definitiva [Figura 23].

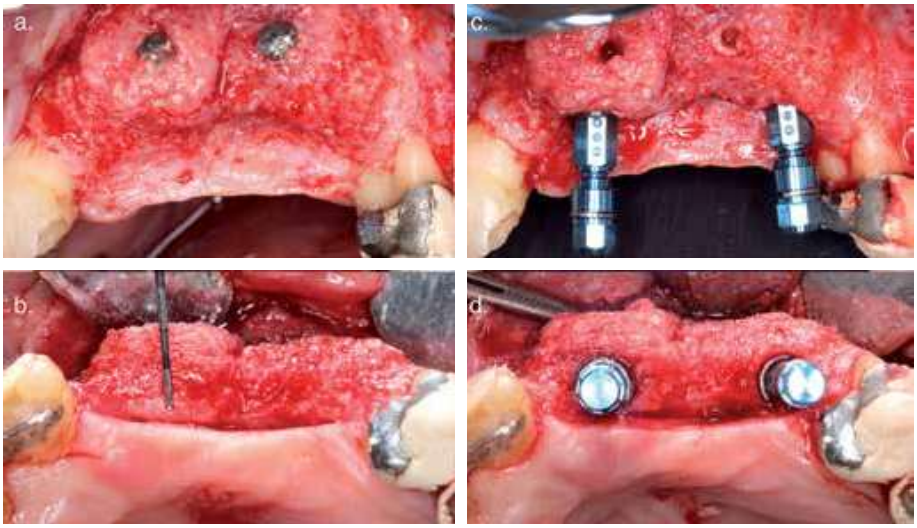

Figura 21.
Segunda fase quirúrgica con retirada de los tornillos de osteosíntesis y colocación de dos implantes osteointegrados.

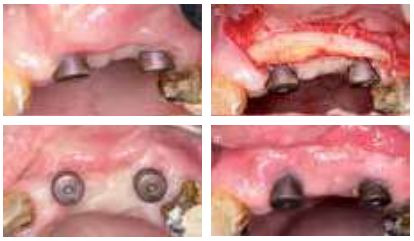

Figura 22.
Situación clínica del área tratada dieciséis semanas tras la colocación de los implantes y realización de una vestibuloplastia y un injerto de conectivo.

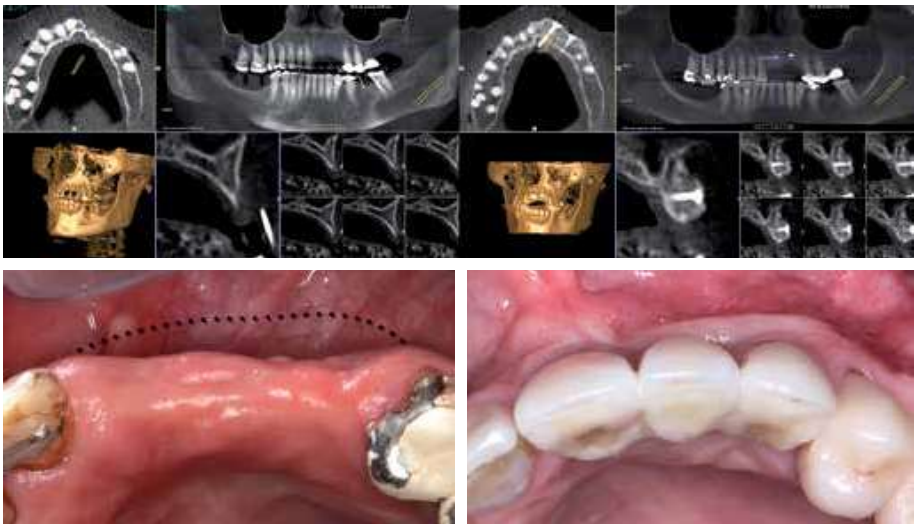

Figura 23.
Comparación clínica y radiográfica de la situación inicial *versus* tras la carga de la prótesis definitiva.

6. Pronóstico

Todos los pacientes se encontraban en situación de estabilidad periimplantaria, desde el punto de vista de los tejidos duros y blandos. Las profundidades de sondaje no estaban elevadas, había ausencia de sangrado al sondaje y/o supuración y había estabilidad de los niveles óseos radiográficos.

7. Mantenimiento

Todos los pacientes recibieron instrucciones de higiene oral y profilaxis supragingival y subgingival en las localizaciones con profundidad de sondaje ≥ 4 mm, empleando ultrasonido de implantes y sistema de aire abrasivo cada seis meses.

DISCUSIÓN

LA REGENERACIÓN ÓSEA en sentido horizontal es efectiva y predecible con distintos tipos de abordajes y materiales regenerativos. La revisión sistemática publicada por estos mismos autores (Sanz-Sánchez y cols. 2015) demostró que tanto la regeneración simultánea como diferida a la colocación de los implantes pueden obtener un beneficio clínico en términos de reducción de la altura y la anchura del defecto periimplantario, así como en el aumento de la anchura de la cresta. Además, la magnitud del efecto clínico va a venir determinado por el tipo de técnica y los materiales de regeneración empleados.

A la hora de determinar si vamos a realizar una regeneración simultánea o diferida a la colocación de los implantes, los dos principales factores que hay que tener en cuenta son la posibilidad de colocar los implantes en la posición prostodóntica ideal y hacerlo con suficiente estabilidad primaria.

a) En el caso de poder alcanzar estos objetivos se optará por una técnica de aumento simultáneo. En estos casos vamos a distinguir principalmente dos situaciones:
- Pequeños defectos tipo dehiscencia o fenestración o situaciones en las que el grosor de la tabla vestibular remanente es muy fina. El análisis de la literatura avala emplear sustitutos de hueso particulado combinados o no con hueso autólogo particulado y recubiertos con una membrana reabsorbible.
- Grandes defectos tipo dehiscencia. La evidencia científica disponible recomienda emplear un sustituto de hueso particulado con o sin hueso autólogo particulado y recubiertos por una membrana. En función de la anatomía del defecto (implante fuera o dentro del marco óseo, número de paredes del defecto…) y de la capacidad de estabilizar correctamente todo el material, se podrá optar por la elección de una membrana no reabsorbible reforzada.

b) En el caso de no poder estabilizar los implantes en la posición ideal, se optará por realizar una técnica de regeneración ósea previa. En estos casos habrá que esperar entre cuatro y nueve meses para la posterior colocación del implante. Destacan principalmente dos técnicas, cuya elección dependerá de las habilidades y de la preferencia del clínico:
- Regeneración empleando membranas y sustitutos de hueso particulado (con o sin hueso autólogo particulado). En estos casos distinguimos dos situaciones clínicas claras: i) defecto puramente horizontal, en el que emplearemos una membrana reabsorbible; ii) defecto combinado con una pequeña componente vertical, en el que emplearemos una membrana no reabsorbible reforzada.
- Regeneración empleando injertos de hueso en bloque. La evidencia disponible muestra cómo se trata de una técnica predecible, especialmente empleando hueso autólogo de origen intramembranoso y protegiendo el injerto con una membrana reabsorbible o no reabsorbible. En la actualidad se están investigando bloques de hueso de otros orígenes con el fin de disminuir la morbilidad del paciente y disponer de un volumen de hueso ilimitado, como en el caso presentado en este artículo (paciente4).

En base a este análisis, hemos realizado un árbol de toma de decisiones que nos ayude a la selección de la técnica quirúrgica [Figura 24]. Además, hemos de tener en cuenta otros factores que van a influir en el éxito de la regeneración, como son la estabilidad del injerto, el mantenimiento del espacio, la ausencia de micromovimientos, la cicatrización por primera intención, las habilidades quirúrgicas o el hábito tabáquico del paciente.

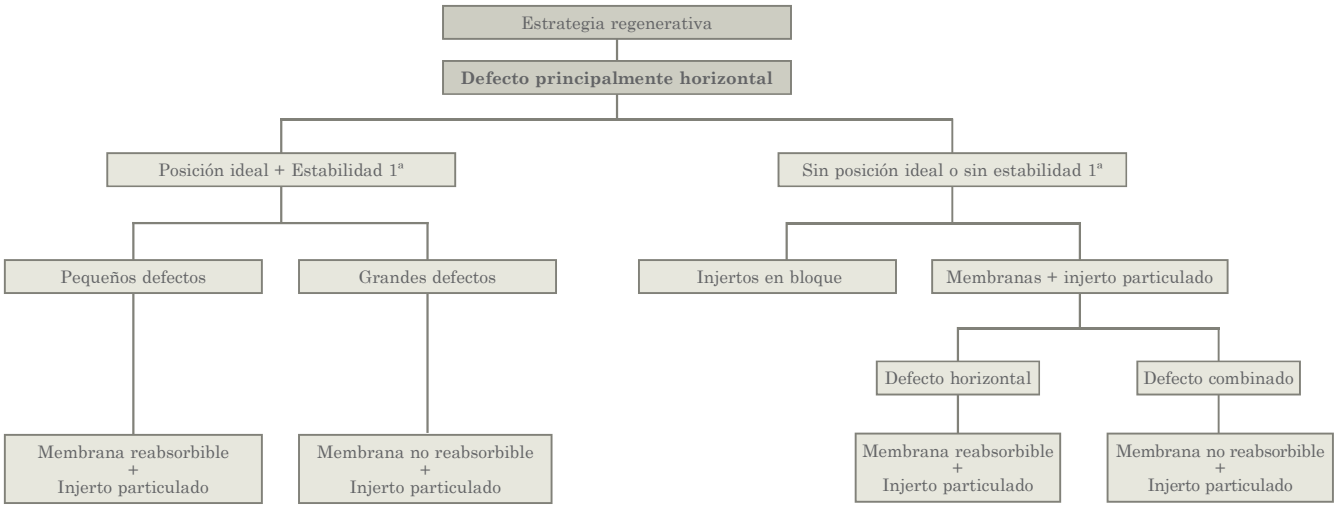

Figura 24.
Árbol de toma de decisiones en regeneración ósea en sentido horizontal.

CONCLUSIÓN

LA REGENERACIÓN ÓSEA en sentido horizontal es un procedimiento terapéutico predecible, tanto en el aumento simultáneo a la colocación de los implantes como cuando se realiza de manera previa. La selección de la técnica quirúrgica va a venir determinada por una serie de factores, como la colocación del implante en la posición ideal, la estabilidad primaria y la anatomía del defecto.

RELEVANCIA CLÍNICA

EL PRESENTE ARTÍCULO apoya la tesis de que la regeneración de hueso cuando existe un déficit óseo principalmente en sentido horizontal es predecible, existiendo distintas opciones terapéuticas en función de las características del defecto.

REFERENCIAS BIBLIOGRÁFICAS

Araujo MG, Lindhe J (2005). Dimensional ridge alterations following tooth extraction. An experimental study in the dog. *Journal of Clinical Periodontololgy* **32**, 212-218.

Ashman A (2000). Postextraction ridge preservation using a synthetic alloplast. *Implant Dentistry* **9**, 168-176.

Donos N, Mardas N, Chadha V (2008). Clinical outcomes of implants following lateral bone augmentation: systematic assessment of available options (barrier membranes, bone grafts, split osteotomy). *Journal of Clinical Periodontololgy* **35**, 173-202.

Kuchler U, von Arx T (2014). Horizontal ridge augmentation in conjunction with or prior to implant placement in the anterior maxilla: a systematic review. *International Journal of Oral and Maxillofacial Implants* **29 Suppl**, 14-24.

Moraschini V, Poubel LA, Ferreira VF, Barboza Edos S (2015). Evaluation of survival and success rates of dental implants reported in longitudinal studies with a follow-up period of at least 10 years: a systematic review. *International Journal of Oral and Maxillofacial Surgery* **44**, 377-388.

Rocchietta I, Fontana F, Simion M (2008). Clinical outcomes of vertical bone augmentation to enable dental implant placement: a systematic review. *Journal of Clinical Periodontololgy* **35**, 203-215.

Sanz-Sanchez I, Ortiz-Vigon A, Sanz-Martin I, Figuero E, Sanz M (2015). Effectiveness of Lateral Bone Augmentation on the Alveolar Crest Dimension: A Systematic Review and Meta-analysis. *Journal of Dental Research* **94**, 128S-142S.

Schropp L, Wenzel A, Kostopoulos L, Karring T (2003). Bone healing and soft tissue contour changes following single-tooth extraction: a clinical and radiographic 12-month prospective study. *International Journal of Periodontics and Restorative Dentistry* **23**, 313-323.

Schwarz F, Sahm N, Becker J (2012). Impact of the outcome of guided bone regeneration in dehiscence-type defects on the long-term stability of peri-implant health: clinical observations at 4 years. *Clinical Oral Implants Research* **23**, 191-196.

Seibert JS (1983). Reconstruction of deformed, partially edentulous ridges, using full thickness onlay grafts. Part I. Technique and wound healing. *Compendium Continous Education in Dentistry* **4**, 437-453.

Tan WL, Wong TL, Wong MC, Lang NP (2012). A systematic review of post-extractional alveolar hard and soft tissue dimensional changes in humans. *Clinical Oral Implants Research* **23 Suppl 5**, 1-21.

Vignoletti F, Discepoli N, Muller A, de Sanctis M, Munoz F, Sanz M (2012). Bone modelling at fresh extraction sockets: immediate implant placement versus spontaneous healing: an experimental study in the beagle dog. *Journal of Clinical Periodontololgy* **39**, 91-97.