

TRATAMIENTO ORTODÓNTICO DEL PACIENTE PERIODONTAL CON PÉRDIDA SEVERA DE INSERCIÓN.

ALBERTO ORTIZ-VIGÓN, ESPERANZA GROSS, CONCHITA MARTÍN.

Alberto Ortiz-Vigón. Profesor colaborador de la Universidad Complutense de Madrid.

Esperanza Gross. Máster en ciencias, Universidad Complutense de Madrid.

Conchita Martín. Profesora contratada doctor de la Universidad Complutense de Madrid.

RESUMEN

Introducción

Cada vez es más frecuente que pacientes adultos demanden someterse a tratamiento ortodóntico para mejorar su función y su estética dental. Así mismo, las consecuencias de la enfermedad periodontal (con mayor incidencia con la edad), como la migración dental patológica, requieren de ortodoncia para su corrección. Existe controversia sobre los efectos de los movimientos ortodónticos en el paciente con pérdida de inserción severa.

Resultados

En pacientes con pérdida severa de inserción, el tratamiento ortodóntico puede mejorar el pronóstico de los dientes permitiendo la restauración de la salud periodontal, la función masticatoria y la estética.

Discusión

El tratamiento ortodóntico de pacientes con pérdida severa de inserción no está exento de riesgos y por ello requiere una estrecha colaboración interdisciplinaria entre el periodoncista, el ortodoncista y el restaurador, sin olvidar la implicación por parte del paciente para controlar los niveles de placa e inflamación gingival.

Conclusión

No hay una contraindicación para tratar ortodónticamente pacientes con pérdida severa de inserción. Al contrario, en múltiples situaciones clínicas derivadas de la patología periodontal, el tratamiento de ortodoncia permite la restauración de la salud, la función y la estética mediante la estrecha colaboración interdisciplinaria entre los distintos especialistas. Son necesarios más estudios clínicos controlados para definir de forma más precisa la secuencia y el tipo de tratamiento a seguir.

Correspondencia a:

Alberto Ortiz-Vigón
albertoortizvigon@periocentrum.com

Agradecimiento:

A la Dra. María Otheo y a la Dra. Aida Domínguez por su estrecha colaboración y brillante ejecución del tratamiento ortodóntico y restaurador respectivamente del paciente presentado.



Alberto Ortiz-Vigón



Esperanza Gross



Conchita Martín

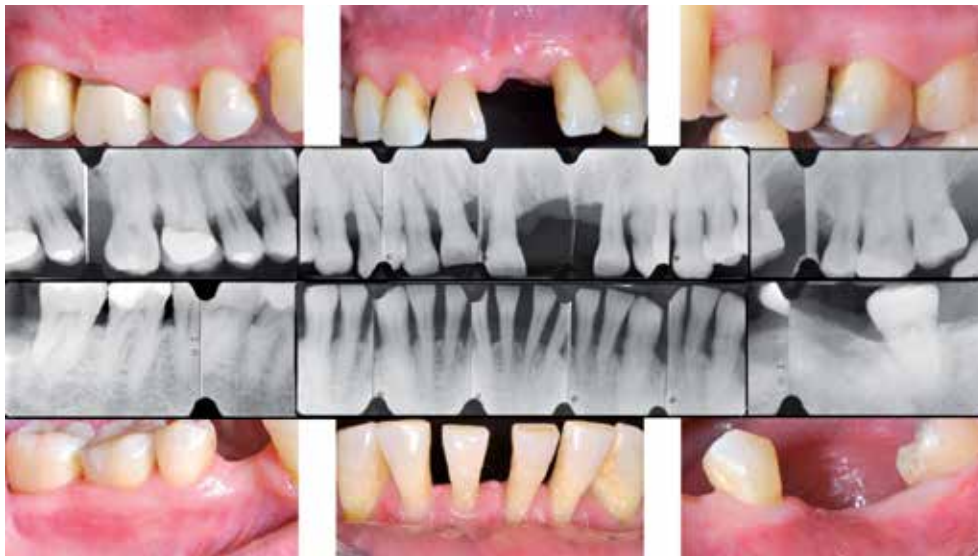

Figura 2.
Radiografías perioapicales y fotografías basales.

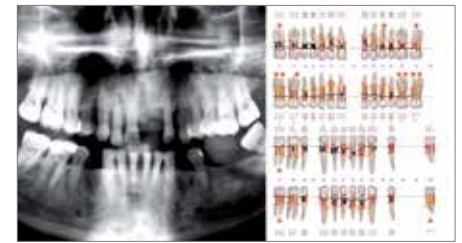

Figura 1.
Diagnóstico periodontal con panorámica y periodontograma Basal.

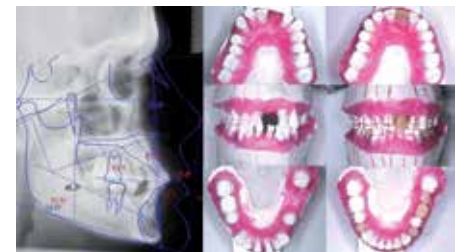

Figura 3.
Diagnóstico ortodóntico con cefalometría y Set-up.

INTRODUCCIÓN

EL AUMENTO DE LA DEMANDA ESTÉTICA en la sociedad actual hace que cada vez más pacientes adultos soliciten tratamiento ortodóntico, ya que su objetivo va encaminado a la mejora de la armonía facial, dental y la de la función masticatoria. Por otra parte, la incidencia de la enfermedad periodontal y la severidad de la pérdida de inserción también se correlaciona con la edad, lo que conlleva a estos pacientes a querer corregir situaciones comunes de esta patología como son la pérdida de las papilas interdetales, la presencia de diastemas o las discrepancias en los márgenes gingivales. Por lo tanto el número de pacientes con pérdida de inserción que demandan ortodoncia está aumentando de forma significativa (Gkantidis y cols. 2010; Rathore y cols. 2015).

En casos de pérdida de inserción severa, es frecuente la aparición de los siguientes signos clínicos: abanicamiento de los dientes anteriores, extrusión dental, irregularidad de los márgenes gingivales, migración dental (Ngom y cols. 2006), trauma oclusal (Harrel y cols. 2006) y la pérdida de dientes. Estos factores contribuyen a la aparición de maloclusiones y malposiciones severas, lo que hace del tratamiento ortodóntico un requisito necesario para el éxito de tratamiento de estos pacientes.

Por otro lado, para cualquier adulto que requiera tratamiento ortodóntico es imprescindible alcanzar la salud del periodonto y por ello es necesario realizar un diagnóstico completo periodontal y un tratamiento adecuado a las necesidades individuales, previo a la terapia de ortodoncia. [Figuras 1 y 2].

El plan de tratamiento de los pacientes periodontales con pérdida severa de inserción debe realizarse de forma interdisciplinar en estrecha colaboración entre el periodoncista, el ortodoncista y el restaurador, individualizando el abordaje terapéutico a las necesidades, objetivos y expectativas del paciente (Spear y cols. 2006) [Figura 3].

A pesar de los posibles beneficios que supone combinar el tratamiento periodontal y el ortodóntico en este tipo de paciente, existe controversia sobre los posibles efectos nocivos que tendría la terapia ortodóntica en el periodonto.

El objetivo de esta revisión es valorar la repercusión del tratamiento ortodóntico en pacientes con pérdida severa de inserción. Este análisis se centra en [1] el efecto del tratamiento ortodóntico sobre el periodonto, [2] las consideraciones desde el punto de vista ortodóntico, [3] los movimientos de dientes con pérdida severa de inserción, [4] la migración dental patológica, [5] el abordaje interdisciplinar del paciente periodontal y [6] la prevención de la recidiva tras el tratamiento ortodóntico.

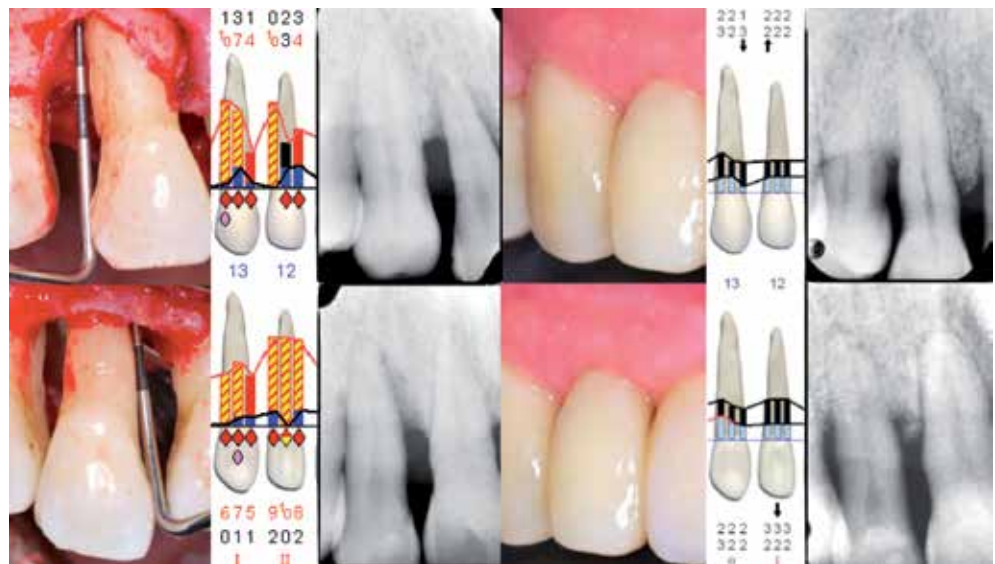


Figura 4.
Tratamiento periodontal regenerativo en 12 y 13.

RESULTADOS

Efecto del tratamiento ortodóntico sobre el periodonto

El agente etiológico principal de la instauración y progresión de la inflamación periodontal es la placa bacteriana (Pihlstrom y cols. 2005). El tratamiento ortodóntico ha sido considerado como un factor predisponente para la enfermedad periodontal por la dificultad añadida de la remoción de la placa, facilitando la agregación bacteriana y aumentando el riesgo de transición hacia una flora más periodonto-patógena (van Gastel y cols. 2008), además de por generar fuerzas que producen reabsorción ósea (Barbieri y cols. 2013). No obstante, si se mantiene un régimen estricto de higiene previo y durante el tratamiento de ortodoncia, los cambios en el índice gingival (Glans y cols. 2003) y de placa son mínimos o inexistentes (Ari-Demirkaya y Ilhan 2008).

Múltiples estudios clínicos han demostrado que, con un adecuado control de placa, pacientes con un periodonto reducido, pero sano pueden ser tratados ortodónticamente sin que se agrave su situación periodontal (Re y cols. 2000; Nelson y Artun 1997) [Figura 5]. Pese al incremento del riesgo de acumulo de placa, no se produce una pérdida irreversible de inserción clínicamente significativa como consecuencia del tratamiento ortodóntico en pacientes periodontales (Bollen y cols. 2008).

Consideraciones desde el punto de vista ortodóntico

No hay una contraindicación para el tratamiento ortodóntico de pacientes adultos con una pérdida de inserción severa. Por el contrario, la ortodoncia puede ser necesaria en ciertos casos para restaurar la salud, función y estética de los pacientes periodontales (Re y cols. 2000). Si bien es cierto que no está contraindicado, sí es necesario tener en consideración ciertos aspectos anatómicos, biológicos y mecánicos a la hora de tratar dientes con pérdidas de más de 2/3 de la inserción.

La utilización de sistemas adicionales de anclaje es especialmente relevante en estos pacientes para un mayor control de la posición dental, los principales sistemas de anclaje esquelético son: los micro-tornillos, mini-placas (Leung y cols. 2008) o incluso los implantes dentales (Blanco y cols. 2009). Pese a los resultados inconcluyentes presentes en la literatura, los sistemas de adhesión, como tubos, en lugar de las bandas en sectores posteriores, son una opción menos arriesgada para la pérdida de inserción, al igual que los sistemas de alineadores transparentes en pacientes no periodontales. (Miethke y Brauner 2007) (Rossini y cols. 2015).

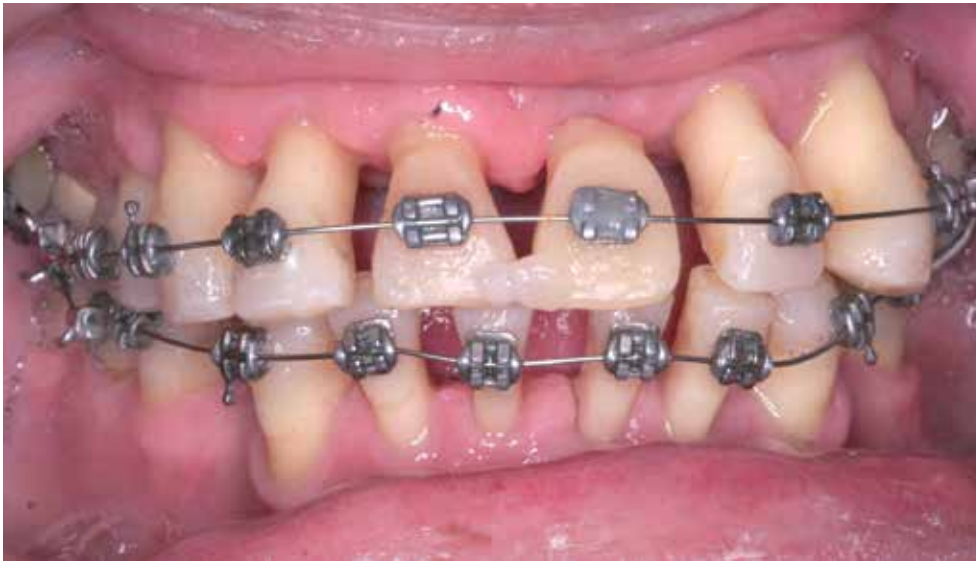


Figura 5.
Salud periodontal y comienzo de la ortodoncia.

Movimiento de dientes con pérdida severa de inserción

Dientes con defectos infraóseos

En ausencia de inflamación, los movimientos del diente en dirección al defecto y de intrusión generan, en ocasiones, una ganancia significativa de inserción, creando una anatomía más favorable para realizar un procedimiento de regeneración periodontal (Corrente y cols. 2003; Sculean y cols. 2015).

En dientes con regeneraciones periodontales previas, tampoco se han observado complicaciones durante el tratamiento ortodóntico (Aguirre-Zorzano y cols. 1999), aunque se recomienda esperar al menos 6 meses tras el procedimiento regenerativo, máxime cuando el movimiento vaya a ser de extrusión o en dirección contraria al defecto (Cortellini y Tonetti 2015) [Figura 4].

Extrusión ortodóntica

En ausencia de inflamación, los movimientos de extrusión de dientes con defectos de una y dos paredes reducen la componente infra-ósea del defecto, aunque no se produce una ganancia de inserción (Lino y cols. 2008).

Migración dental patológica

La migración dental patológica (MDP) es una complicación común en la periodontitis moderada y avanzada y es frecuentemente la razón por la cual estos pacientes demandan el tratamiento ortodóntico. Se caracteriza por cambios significativos en la posición de los dientes como consecuencia de la disrupción de las fuerzas que mantienen los dientes en una correcta relación y se expresa clínicamente por la extrusión y el abanicamiento de los dientes anteriores, produciéndose como resultado la aparición de diastemas y un aumento de la sobremordida [Figuras 3 y 5]. La prevalencia de MDP en pacientes periodontales se encuentra en un rango de entre el 30% y el 55%. La etiología de la MDP es de origen multifactorial, pese a que la destrucción del tejido periodontal de soporte parece ser un factor dominante. En estos pacientes con una pérdida severa de inserción, las fuerzas oclusales no axiales pueden contribuir a la migración patológica dental. En ausencia de dientes posteriores, esta observación es más frecuente ya que la falta de integridad de arcada, con un mayor componente de fuerzas en el sector anterior, lleva a un colapso posterior de mordida con pérdida de la dimensión vertical. Las fuerzas ejercidas por los tejidos blandos, como la lengua, los carrillos y los labios también pueden jugar un papel en la migración dental, que habitualmente resulta en la extrusión y el abanicamiento del frente anterior (Chasens 1979).

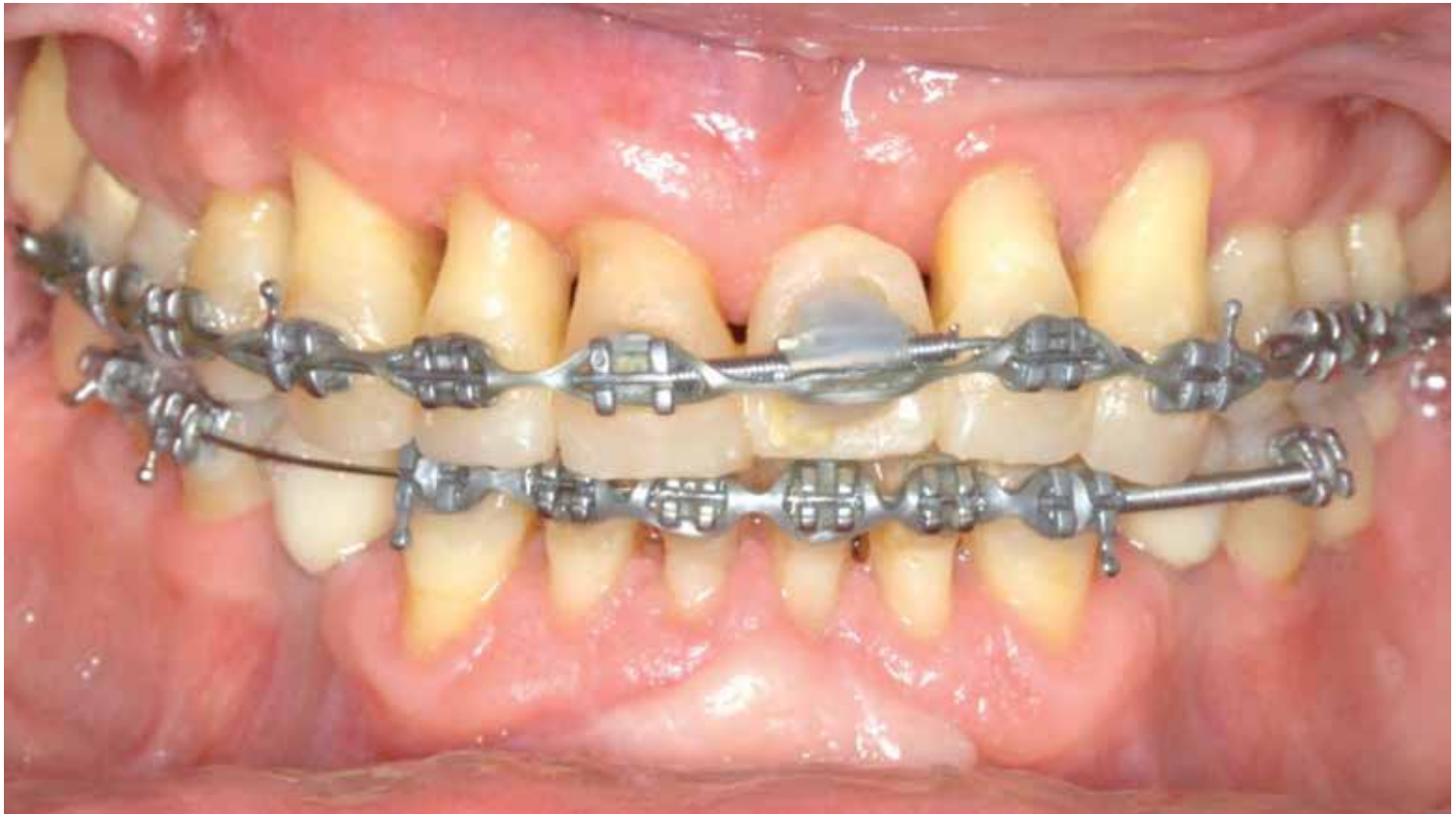

Figura 6.
Final del tratamiento de ortodoncia.

El tratamiento de este complejo entramado anatómico y funcional requiere un abordaje interdisciplinar, comenzando por un tratamiento periodontal completo para eliminar la infección y la inflamación de los tejidos periodontales, y corregir los posibles defectos óseos localizados, seguido de la terapia ortodóntica y terminando con la restauración de la dentición perdida mediante la colocación de implantes dentales y/o restauraciones protodónticas [Figura 6]. En ciertas situaciones en las que exista una recesión localizada, se puede considerar la aplicación de técnicas mucogingivales de recubrimiento radicular previas al tratamiento ortodóntico.

En pacientes adultos periodontales también puede ser frecuente la exposición excesiva de encía en sonrisa. La causa más habitual es la extrusión de los dientes antero-superiores, por lo que el tratamiento ortodóntico tendrá como uno de sus objetivos la intrusión dental lenta reduciendo o eliminando el exceso de exposición de encía en sonrisa (Sanz y Martín 2015).

Abordaje interdisciplinar del paciente periodontal

Durante el tratamiento ortodóntico en pacientes con pérdida de inserción periodontal severa, la incidencia de complicaciones relacionadas con la estética es frecuente y están en gran medida relacionadas con la pérdida de papilas, la discrepancia de los márgenes gingivales o el exceso de exposición gingival (Kokich 1996; Gkantidis y cols. 2010). La prevalencia de troneras o triángulos negros en la región de los incisivos tras el tratamiento de ortodoncia en adultos es de hasta el 38% (Kurth y Kokich 2001) [Figura 9]. Los principales motivos de este efecto secundario son la pérdida de inserción periodontal, la incorrecta angulación de las raíces y coronas y la morfología triangular de los dientes. En pacientes periodontales con pérdida severa de inserción, el tratamiento ortodóntico se debe combinar con procedimientos restauradores, con el objetivo de llevar apicalmente el punto de contacto reduciendo así la tronera y creando una mayor armonía entre el tejido blando y los dientes [Figura 10].

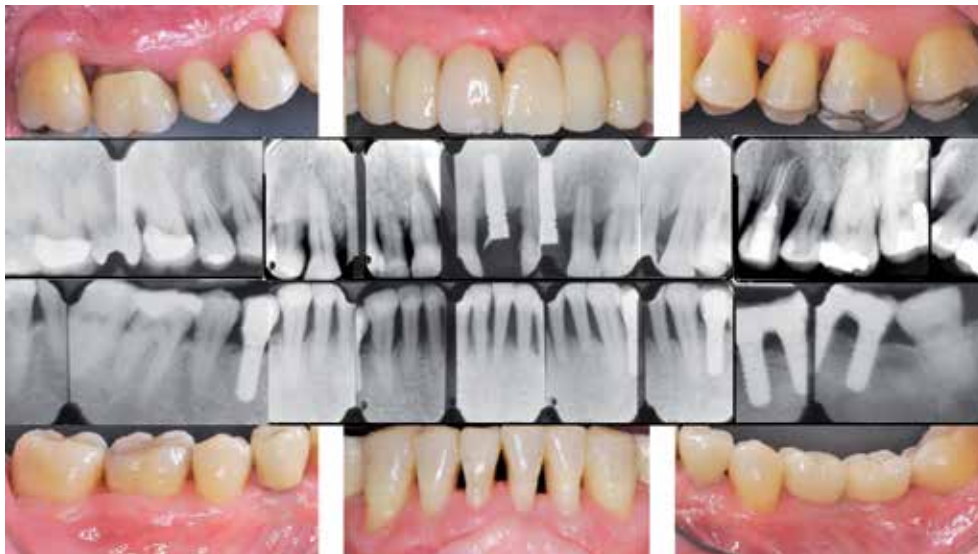

Figura 8.
Radiografías periapicales y fotografías finales.

La relación de los márgenes gingivales de los dientes antero-superiores juega un papel relevante en la estética de la sonrisa. El contorno gingival debe seguir el perfil anatómico natural de la línea amelocementaria de los dientes, creandose un festoneado del tejido gingival que rellene los espacios interdentes. En pacientes con pérdida severa de inserción las discrepancias marginales son muy frecuentes, por lo que uno de los objetivos de la ortodoncia es conseguir un correcto alineamiento de los márgenes gingivales mediante movimientos leves de extrusión e intrusión (Jepsen y cols. 2015).

Prevención de la recidiva tras el tratamiento ortodóntico

La remodelación de las fibras supra-alveolares continua tras el tratamiento ortodóntico durante un periodo de 4 a 6 meses (Reitan 1969). Por ello, se recomienda un periodo de retención de al menos 12 meses tras la ortodoncia para permitir la estabilización de la nueva posición dentaria alcanzada tras la remodelación de las fibras periodontales (Destang y Kerr 2003).

En pacientes con pérdida severa de inserción, la retención fija tras la ortodoncia es imprescindible para evitar las recidivas. El método más recomendado es la ferulización de canino a canino mediante alambre adherido a las caras linguales de los dientes (Pandis y cols. 2007). Los retenedores removibles se desaconsejan en estos pacientes por el descontrol de las fuerzas que pueden ejercer sobre el periodonto (Topouzelis y Gkantidis 2008), y por la intermitencia de las mismas.

DISCUSIÓN

EL TRATAMIENTO ORTODÓNTICO de pacientes con pérdida severa de inserción no está exento de riesgos y por ello requiere una estrecha colaboración interdisciplinar entre el periodoncista, el ortodoncista y el restaurador, sin olvidar la implicación por parte del paciente para controlar los niveles de placa e inflamación gingival (Geisinger y cols. 2014) [Figuras 7 y 8].

Pese a la existencia de series de casos, casos clínicos y fundamentada experiencia clínica, falta evidencia científica para poder concluir cuál es el momento adecuado y la secuencia de tratamiento acertada en el tratamiento combinado periodontal y ortodóntico (Rossini y cols. 2015).

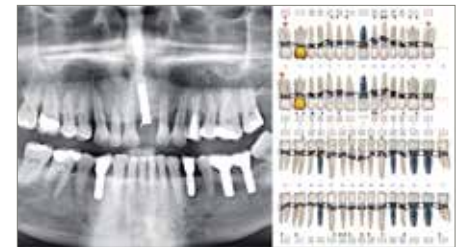

Figura 7.
Diagnóstico periodontal con panorámica y periodontograma planificación restauradora.

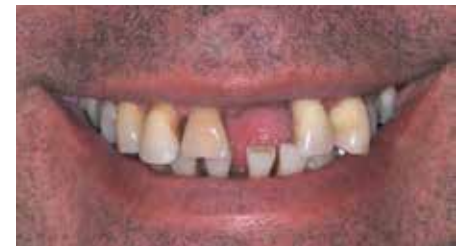

Figura 9.
Foto de sonrisa en basal.

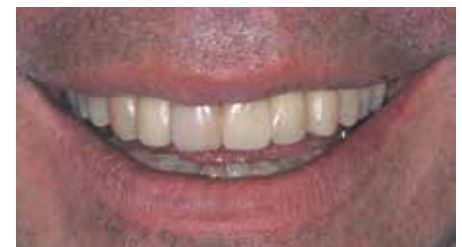

Figura 10.
Foto de sonrisa tras el tratamiento interdisciplinar.

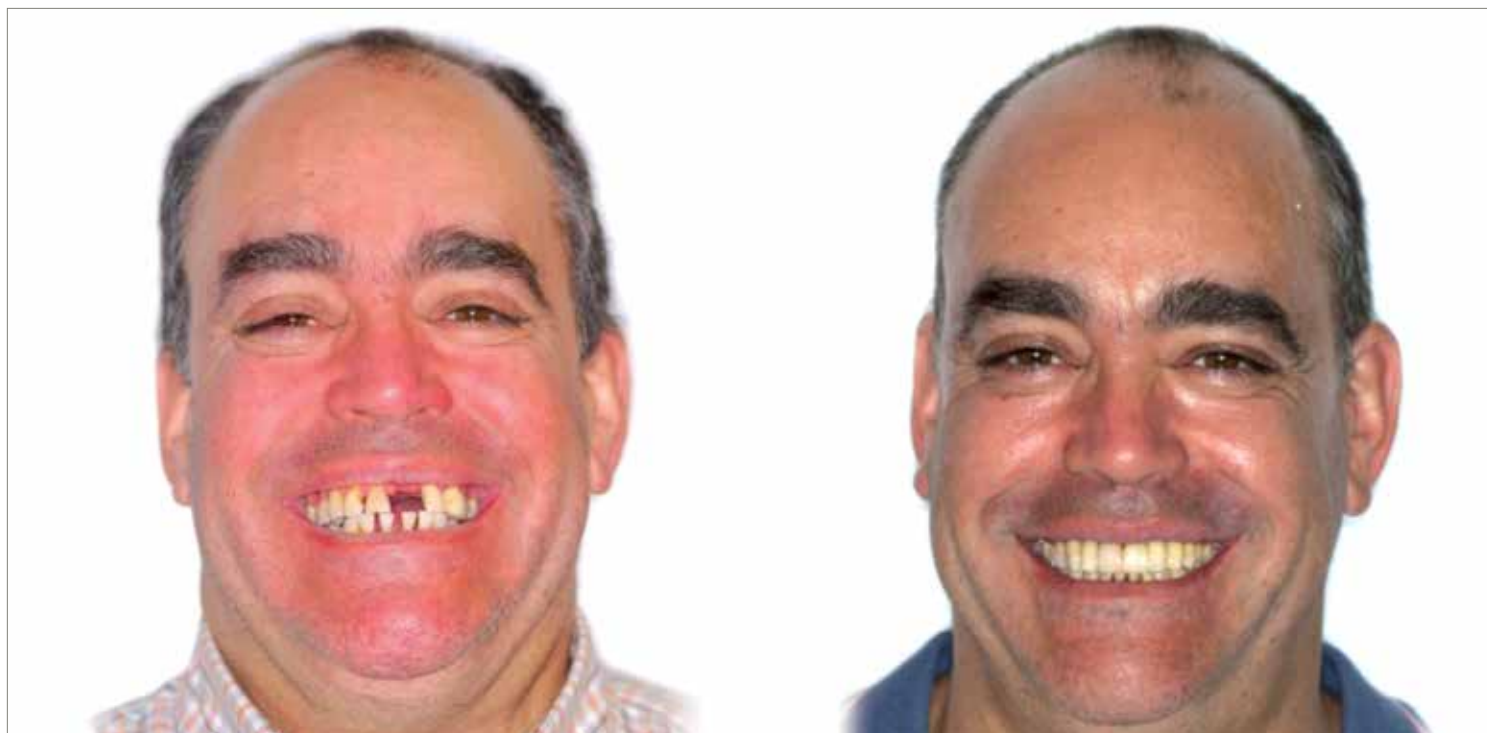

Figura 11.
Cambio del paciente tras el tratamiento interdisciplinar.

CONCLUSIÓN

EL TRATAMIENTO ORTODÓNTICO en pacientes con pérdida severa de inserción no está contraindicado. Al contrario, en múltiples situaciones clínicas derivadas de la enfermedad periodontal permite la restauración de la salud, la función y la estética de dichos pacientes mediante la estrecha colaboración interdisciplinar entre los especialistas [Figura 11]. Son necesarios más estudios clínicos controlados para definir de forma más precisa la secuencia y el tipo de tratamiento a seguir.

RELEVANCIA CLÍNICA

EL PRESENTE ARTÍCULO APOYA LA TESIS de la posibilidad de tratar pacientes con pérdida severa de inserción mediante tratamiento combinado periodontal, ortodóntico y restaurador, mejorando así la salud, función y estética de dichos pacientes y mejorando el pronóstico de sus dientes.

IMPLICACIONES PARA LA INVESTIGACIÓN

LA PRESENTE REVISIÓN DESTACA la necesidad de más estudios clínicos controlados para definir de forma precisa la secuencia y el tipo de tratamiento a seguir en pacientes con pérdida severa de inserción.

REFERENCIAS BIBLIOGRÁFICAS

- Aguirre-Zorzano LA, Bayona JM, Remolina A, Castanos J, Diez R, Estefania E (1999). Postorthodontic stability of the new attachment achieved by guided tissue regeneration following orthodontic movement: report of 2 cases. *Quintessence International* **30**, 769-774.
- Ari-Demirkaya A, Ilhan I (2008). Effects of relapse forces on periodontal status of mandibular incisors following orthognathic surgery. *Journal of Periodontology* **79**, 2069-2077.
- Barbieri G, Solano P, Alarcon JA, Vernal R, Rios-Lugo J, Sanz M, Martin C (2013). Biochemical markers of bone metabolism in gingival crevicular fluid during early orthodontic tooth movement. *The Angle Orthodontist* **83**, 63-69.
- Blanco J, Ramos I, Pérez J (2009). Osseointegrated implants as orthodontic anchorage and restorative abutments in the treatment of partially edentulous adult patients. *International Journal of Periodontics and Restorative Dentistry* **29**, 333-340.
- Bollen AM, Cunha-Cruz J, Bakko DW, Huang GJ, Hujuel PP (2008). The effects of orthodontic therapy on periodontal health: a systematic review of controlled evidence. *Journal of the American Dental Association* **139**, 413-422.
- Chasens AI (1979). Periodontal disease, pathologic tooth migration and adult orthodontics. *The New York Journal of Dentistry* **49**, 40-43.
- Corrente G, Abundo R, Re S, Cardaropoli D, Cardaropoli G (2003). Orthodontic movement into infrabony defects in patients with advanced periodontal disease: a clinical and radiological study. *Journal of Periodontology* **74**, 1104-1109.
- Cortellini P, Tonetti MS (2015). Clinical concepts for regenerative therapy in intrabony defects. *Periodontology 2000* **68**, 282-307.
- Destang DL, Kerr WJ (2003). Maxillary retention: is longer better? *European Journal of Orthodontics* **25**, 65-69.
- Geisinger ML, Abou-Arrej RV, Souccar NS, Holmes CM, Geurs NC (2014). Decision making in the treatment of patients with malocclusion and chronic periodontitis: Scientific evidence and clinical experience. *Seminars in Orthodontics* **20**, 170-176.
- Gkantidis N, Christou P, Topouzelis N (2010). The orthodontic-periodontic interrelationship in integrated treatment challenges: a systematic review. *Journal of Oral Rehabilitation* **37**, 377-390.
- Glans R, Larsson E, Ogaard B (2003). Longitudinal changes in gingival condition in crowded and noncrowded dentitions subjected to fixed orthodontic treatment. *American Journal of Orthodontics and Dentofacial Orthopedics* **124**, 679-682.
- Harrel SK, Nunn ME, Hallmon WW (2006). Is there an association between occlusion and periodontal destruction?: Yes--occlusal forces can contribute to periodontal destruction. *Journal of the American Dental Association* **137**, 1380, 1382, 1384 passim.
- Jepsen K, Jaeger A, Jepsen S (2015). Esthetic and functional rehabilitation of a severely compromised central incisor: an interdisciplinary approach. *International Journal of Periodontics and Restorative Dentistry* **35**, e35-43.
- Kokich VG (1996). Esthetics: the orthodontic-periodontic restorative connection. *Seminars in Orthodontics* **2**, 21-30.
- Kurth JR, Kokich VG (2001). Open gingival embrasures after orthodontic treatment in adults: prevalence and etiology. *American Journal of Orthodontics and Dentofacial Orthopedics* **120**, 116-123.
- Leung MT, Lee TC, Rabie AB, Wong RW (2008). Use of miniscrews and miniplates in orthodontics. *Journal of Oral and Maxillofacial Surgery* **66**, 1461-1466.
- Lino S, Taira K, Machigashira M, Miyawaki S (2008). Isolated vertical infrabony defects treated by orthodontic tooth extrusion. *The Angle Orthodontist* **78**, 728-736.
- Miethke RR, Brauner K (2007). A Comparison of the periodontal health of patients during treatment with the Invisalign system and with fixed lingual appliances. *Journal of Orofacial Orthopedics* **68**, 223-231.
- Nelson PA, Artun J (1997). Alveolar bone loss of maxillary anterior teeth in adult orthodontic patients. *American Journal of Orthodontics and Dentofacial Orthopedics* **111**, 328-334.
- Ngom PI, Diagne F, Benoist HM, Thiam F (2006). Intraarch and interarch relationships of the anterior teeth and periodontal conditions. *The Angle Orthodontics* **76**, 236-242.
- Pandis N, Vlahopoulos K, Madianos P, Eliades T (2007). Long-term periodontal status of patients with mandibular lingual fixed retention. *European Journal of Orthodontics* **29**, 471-476.
- Pihlstrom BL, Michalowicz BS, Johnson NW (2005). Periodontal diseases. *Lancet* **366**, 1809-1820.
- Rathore N, Desai A, Trehan M, Jharwal V, Puzhankara L, Marya A (2015). Ortho-Perio Interrelationship. Treatment Challenges. *New York State Dental Journal* **81**, 42-47.
- Re S, Corrente G, Abundo R, Cardaropoli D (2000). Orthodontic treatment in periodontally compromised patients: 12-year report. *International Journal of Periodontics Restorative Dentistry* **20**, 31-39.
- Reitan K (1969). Principles of retention and avoidance of posttreatment relapse. *American Journal of Orthodontics* **55**, 776-790.
- Rossini G, Parrini S, Castroflorio T, Deregibus A, Debernardi CL (2015). Periodontal health during clear aligners treatment: a systematic review. *European Journal of Orthodontics* **37**, 539-543.
- Sanz M, Martin C (2015). Tooth Movement in the Periodontally Compromised Patient. *Clinical Periodontology And Implant Dentistry* **1**, 1297-1324.
- Sculean A, Chapple IL, Giannobile WV (2015). Wound models for periodontal and bone regeneration: the role of biologic research. *Periodontology 2000* **68**, 7-20.
- Spear FM, Kokich VG, Mathews DP (2006). Interdisciplinary management of anterior dental esthetics. *Journal of the American Dental Association* **137**, 160-169.
- Topouzelis N, Gkantidis N (2008). An alternative for postorthodontic labial retention in an unusual case. *World Journal of Orthodontics* **9**, 366-370.
- van Gastel J, Quirynen M, Teughels W, Coucke W, Carels C (2008). Longitudinal changes in microbiology and clinical periodontal variables after placement of fixed orthodontic appliances. *Journal of Periodontology* **79**, 2078-2086.