Dr. Alfonso Oteo Pérez
Licenciado en Odontología UEM
Master en Periodoncia e implantes (UCM)

Dr. Ramón Lorenzo Vignau
Licenciado en Odontología UEM
Máster en Periodoncia e implantes (UCM)

Dr. Fabio Vignoletti
Licenciado en Odontología
Master en Periodoncia e implantes (UCM)

Dr. Sergio Morante Mudarra
Licenciado en Odontología UEM
Master en Periodoncia e Implates UCM
Doctor en Medicina y cirugía Oral UCM

Dr. Daniel Rodrigo Gómez
Licenciado en Odontología UEM
Máster en Periodoncia e implantes (UCM)

Cirugía plástica periodontal aplicada a la implantología

Presentación de dos técnicas: injerto libre de tejido conectivo e injerto pediculado.

Resumen

La reposición de dientes en el sector anterior mediante implantes dentales supone un gran reto para el dentista, ya que además de la función, es importante devolver la estética a los pacientes. La pérdida de dientes en el sector anterior va a estar acompañada de un colapso de tejido duro y blando en sentido vertical y horizontal. Ante esta situación, los clínicos nos enfrentamos a diferentes situaciones clínicas, en las que tendremos que rehabilitar el tejido duro, el tejido blando o ambos, en función de la cantidad de volumen existente. En el presente artículo, nos centramos en aquellas situaciones en las que la cantidad de hueso es adecuada para colocar el implante en la posición ideal completamente rodeado de hueso, es decir, no es necesario realizar técnicas de regeneración ósea guiada y que se pueden resolver mediante técnicas de cirugía plástica periodontal. Para ilustrar estas situaciones, se presentan 4 casos en los que se describen dos técnicas quirúrgicas: el injerto libre y el injerto pediculado.

Palabras clave: Implante dental, sector anterior, injerto de conectivo, injerto pediculado, estética.

Resume

Tooth substitution in the anterior area by dental implants means a great challenge for the dentist, as it is important not only to restitute function, but also aesthetics. Tooth loss in the anterior area is always accompanied by vertical and horizontal hard and soft tissue collapse. In these situations, clinicians face different clinical situations in which it will be necessary to rehabilitate the lost soft tissue, hard tissue or both, depending on the available volume of tissue. In this article, we focus on those situations were bone volume is enough to place the implant in the ideal position completely surrounded by bone, so no guided bone regeneration techniques are necessary and can be solved by periodontal plastic surgery techniques. To illustrate these situations, we present 4 cases were we describe two surgical techniques: the free connective tissue graft and the pediculated connective tissue graft.

Key words: dental implant, anterior area, connective tissue graft, pediculated graft, aesthetic.

La pérdida de dientes en el sector anterior va a tener como consecuencia una reabsorción en sentido vertical y horizontal de la tabla ósea vestibular (1), lo que produce una depresión de volumen en la zona vestibular de el o los dientes a reponer.

Antiguamente se pensaba que la colocación de un implante inmediato prevenía la reabsorción fisiológica del hueso (2,3,4), pero investigaciones recientes (5,6,7,8,9,10) han demostrado que esta reabsorción ósea se va a producir independientemente de si se coloca o no un implante de forma inmediata debido a la ausencia de hueso fasciculado en la zona. Este hueso fasciculado, sólo está presente en el proceso alveolar en contacto con diente, una vez se produce la extracción del diente, el hueso fasciculado se pierde. La cantidad de reab-

sorción que se va a producir va a depender de diferentes factores individuales de cada paciente (11) y es necesario evaluar específicamente los diferentes factores que influyen para cada individuo, de esta forma se controlará adecuadamente el grado de compromiso estético que se asume al colocar un implante inmediato.

Una vez el diente se ha perdido, y se ha producido la pérdida de volumen vestibular anteriormente comentada, podremos encontrarnos ante tres situaciones clínicas.

Situación 1: Existe suficiente disponibilidad ósea para colocar el implante en la posición ideal y que toda la superficie del implante esté rodeada de hueso, pero hay un colapso de volumen en sentido horizontal, que es necesario rehabilitar para obtener una estética adecuada y una correcta transición entre diente y tejido blando. Esta situación se puede solucionar mediante técnicas de cirugía plástica periodontal, en las que emplearemos injertos de tejido conectivo para reponer el volumen de tejido blando perdido.

Situación 2: Existe suficiente disponibilidad ósea para colocar el implante en la posición ideal aunque debido a la reabsorción ósea, parte del implante queda expuesto. Esta situación se puede solucionar mediante técnicas de regeneración ósea guiada simultáneas a la colocación del implante junto con técnicas de cirugía plástica periodontal en las que emplearemos injertos de tejido conectivo para reponer el volumen de tejido blando perdido.

Situación 3: La disponibilidad ósea impide colocar el implante en la posición tridimensional ideal y/o no permite obtener una adecuada estabilidad del implante. Esta situación se puede solucionar mediante técnicas de regeneración ósea guiada previa a la colocación del implante, para una vez transcurrido un tiempo de regeneración adecuado de 6 meses, colocar los implantes en una segunda fase quirúrgica. En ocasiones, las técnicas de regeneración ósea guiadas, son suficientes para devolver el volumen perdido, si en el acto de colocación de los implantes siguiera habiendo una falta de volumen, se podría compensar con un injerto de conectivo.

En el presente artículo vamos a describir dos técnicas aplicables a la situación 1, es decir, aquellas en las que sólo es necesario restaurar el tejido blando ya que existe suficiente hueso para colocar el implante en la posición ideal. Para solucionar estos casos, emplearemos dos técnicas quirúrgicas: el injerto libre de conectivo, en el que el injerto es liberado por completo de la zona donante del paladar y suturado en la zona receptora y el injerto pediculado (12), en el que el injerto se desplaza desde distal a mesial y no se libera por completo de la zona donante, rotándose por encima del implante e introduciéndose en el lecho creado entre el hueso vestibular y la encía vestibular. De esta forma, además de obtener volumen en la zona vestibular, se puede obtener algo de volumen en la zona de el reborde alveolar.

Se presenta a continuación dos casos de cada técnica para ilustrarlas.

Técnica del injerto libre de tejido conectivo.

Caso 1

Mujer de 47 años que perdió el 11 por motivos endodónticos y fue remitida a nuestra consulta por su dentista para rehabilitar el diente mediante un implante.

Figuras 1 y 2: Al evaluar clínicamente el volumen de tejido disponible, se aprecia un volumen de hueso abundante en sentido horizontal y un ligero colapso de tejido blando tanto en sentido vertical como en sentido horizontal en la zona a rehabilitar.

Figura 1.

Figura 2.

Figura 3: Se confirma la buena disponibilidad ósea mediante un escaner dental. El volumen óseo es adecuado para colocar el implante en la posición tridimensional ideal y que éste se encuentre completamente rodeado de hueso, con lo que sólo será necesario realizar un pequeño injerto de tejido blando para devolver el volumen perdido.

Figura 3.

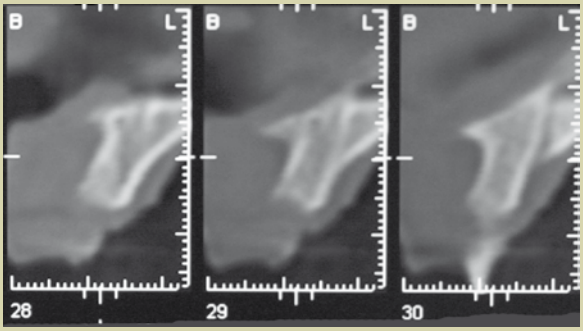

Figura 4: Se realiza una incisión supracrestal ligeramente hacia palatino y dos incisiones intrasurculares en mesial de los dientes adyacentes. Tan solo se eleva el tejido blando lo necesario para permitirnos realizar el fresado del implante, así como un despegamiento a espesor total de la zona vestibular del 11, donde se introducirá posteriormente el injerto.

Figura 4.

Figura 5: Se realiza el fresado del implante guiado por la férula quirúrgica y se comprueba la profundidad y orientación con el paralelizador.

Figura 5.

Figuras 6 y 7: Se comprueba con la férula quirúrgica que la posición de el implante colocado (Straumann 4,1x10 mm Standard Plus) en sentido mesio-distal, apico-coronal y vestíbulo–palatino son las ideales.

Figura 6.

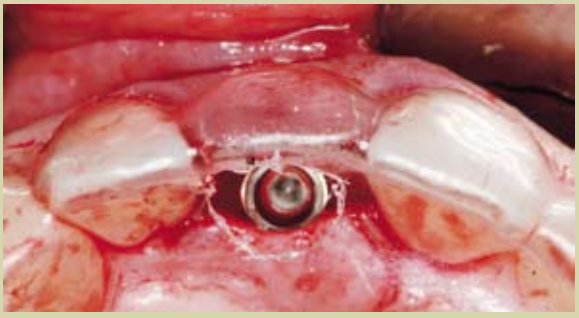

Figura 7.

Figura 8: Se accede a la zona donante y se obtiene un injerto de tejido conectivo libre mediante una técnica de dos incisiones.

Figura 8.

Figuras 9, 10, 11 y 12: Se comprueba que el injerto es del tamaño deseado y se introduce entre el hueso y la encía vestibular en la posición deseada, el injerto se sutura mediante dos puntos simples por vestibular con sutura reabsorbibles. Una vez suturado el injerto se procede a suturar los dos bordes de la incisión. Al haber introducido un injerto en la zona vestibular, es necesario liberar tensión en el colgajo vestibular mediante incisiones a fondo de vestíbulo para conseguir un cierre primario del colgajo.

Figura 9.

Figura 10.

Figura 11.

Figura 12.

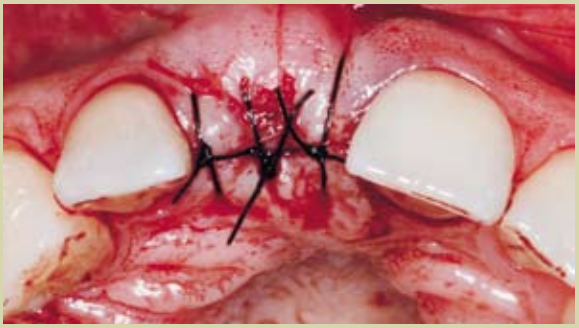

Figuras 13 y 14: Situación clínica tras 6 semanas de maduración de el injerto.

Figura 13.

Figura 14.

Figuras 15 y 16: A las 6 semanas de la colocación del implante, se realiza una segunda fase quirúrgica respetando las papilas de los dientes adyacentes y se coloca un tapón de cicatrización. La paciente es remitida a su dentista restauradora (Dra. Olga Martín) para que realice la corona implantosoportada.

Figura 15.

Figura 16.

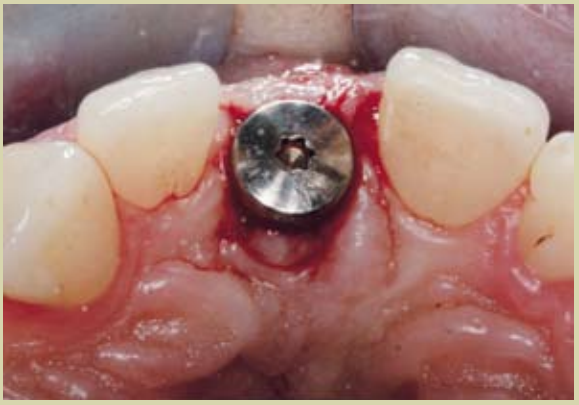

Figuras 17 y 18: Prótesis terminada, obsérvese como la transición entre la corona y el tejido blando es homogénea, sin escalones ni sombra que comprometan la estética.

Figura 17.

Figura 18.

Caso 2

Mujer de 42 años que es remitida por su dentista para reponer el 12 mediante un implante. A la exploración se aprecia de nuevo un ligero colapso de tejido blando en sentido horizontal, por lo que se planifica la corrección de éste mediante un injerto de tejido conectivo, al igual que en el caso 1 se utilizó la técnica del injerto libre de conectivo para devolver el volumen perdido a la zona.

Figuras 1 y 2: Vistas frontal y oclusal de la zona a reponer, se aprecia una ligera pérdida de volumen en sentido horizontal.

Figura 1.

Figura 2.

Figuras 3: Mediante una incisión supracrestal se eleva un colgajo a espesor total y se realiza el fresado de acuerdo a la férula quirúrgica. El colgajo se extenderá a espesor total hacia apical de la zona de el 12 para crear el espacio donde irá alojado el injerto.

Figura 3.

Figura 4: Se coloca un implante Straumann Bone Level 3´3 x 12 mm en posición 12.

Figura 4.

Figura 5: Se obtiene un injerto de tejido conectivo libre del paladar y se comprueba que las dimensiones son adecuadas a la zona receptora.

Figura 5.

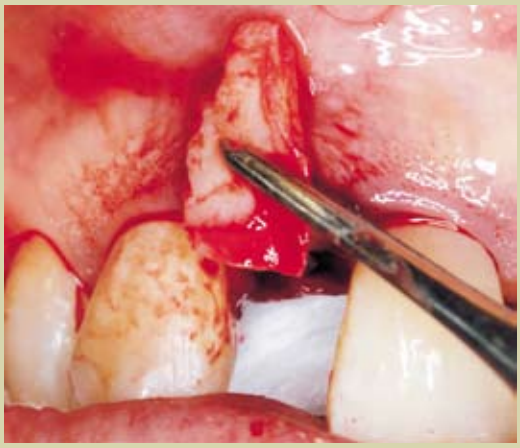

Figuras 6 y 7: El injerto se introduce en forma de sobre entre la tabla ósea vestibular y el tejido conectivo vestibular y se fija mediante dos suturas reabsorbibles a la zona vestibular. Posteriormente se sutura el colgajo dejando que el implante quede conectado con la cavidad oral mediante un tapón de cicatrización.

Figura 6.

Figura 7.

Figura 8: Imagen clínica a los 7 días. Durante el periodo de cicatrización la paciente llevó una prótesis removible provisional.

Figura 8.

Figura 9: A las 6 semanas de la colocación del implante, se realizó una radiografía de control y se indicó a su dentista restauradora (Dra. Sonia Gil), que podía realizar la restauración.

Figura 9.

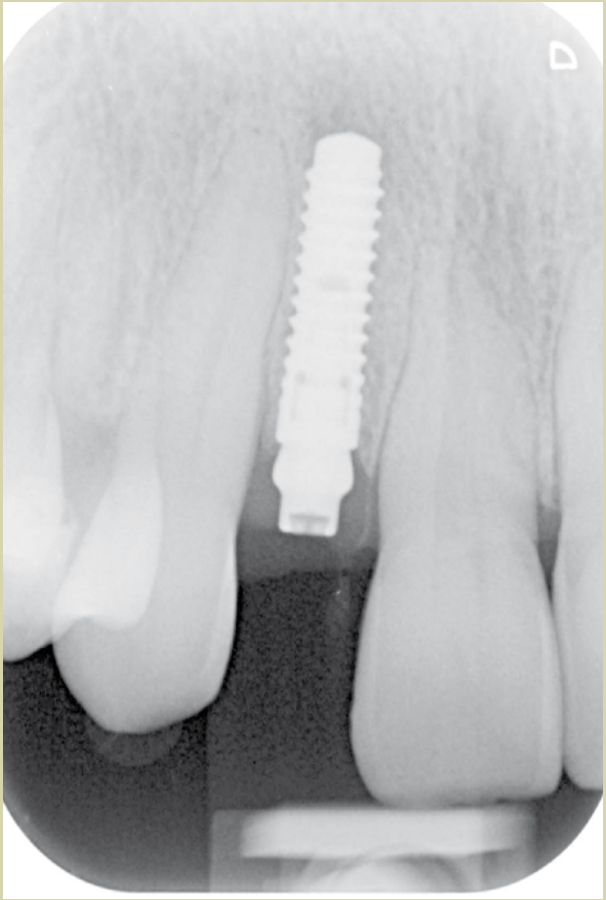

Figura 10: Imagen final de la corona definitiva.

Figura 10.

Figura 11: Radiografía de control a los 2 años donde se aprecia que los tejidos alrededor del implante están estables.

Figura 11.

Técnica de el injerto pediculado o técnica de Mathews.

Caso 3

Hombre de 42 años que acude a la consulta porque tiene una corona en el 11 que se le descementaba continuamente. Tras evaluar la situación y observar que el paciente tiene una tabla vestibular fina, se decide realizar un abordaje conservador mediante la realización de la extracción de la raíz para colocar el implante en una segunda fase. Para asegurarnos mantener la mayor cantidad de tejido duro a la hora de colocar el implante, se decidió realizar una técnica de preservación de alveolo para colocar el implante tras 3 meses de cicatrización.

Figura 1: Situación inicial en la que acude el paciente, con una corona con perno colado que se le descementa continuamente y que no tiene ferrule suficiente para soportar una nueva restauración. Tras evaluar con el paciente la situación y explicarle las diferentes opciones de tratamiento se decide realizar la extracción.

Figura 1.

Figura 2: Extracción del resto radicular del 11.

Figura 2.

Figuras 3 y 4: Preservación del alveolo mediante la colocación de Bio-Oss Collagen (Geistlich, Suiza).

Figura 3.

Figura 4.

Figura 5: Tras 4 meses se realizó un escáner para evaluar la disponibilidad ósea donde se aprecia un adecuado volumen de hueso para colocar el implante.

Figura 5.

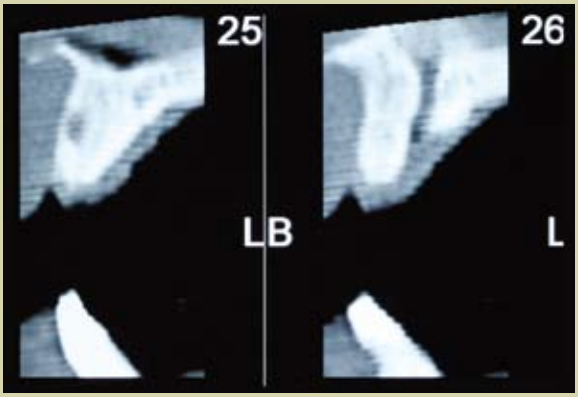

Figura 6: A pesar de haber realizado una técnica de preservación de alveolo y tener una disponibilidad ósea adecuada para colocar el implante, se produjo un colapso de tejido blando en sentido horizontal, por lo que se decidió realizar un injerto pediculado de tejido conectivo simultáneo a la colocación del implante.

Figura 6.

Figuras 7 y 8: Se realizó una incisión supracrestal y un despegamiento a espesor total de la tabla vestibular en la zona del 11 para crear espacio para alojar el injerto.

Figura 7.

Figura 8.

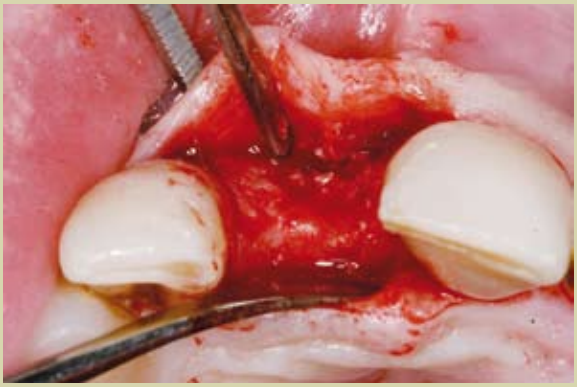

Figuras 9 y 10: Se realizó la preparación del implante guiado por la férula y se colocó un implante Straumann 4´1x 10mm Standard plus en la posición tridimensional ideal.

Figura 9.

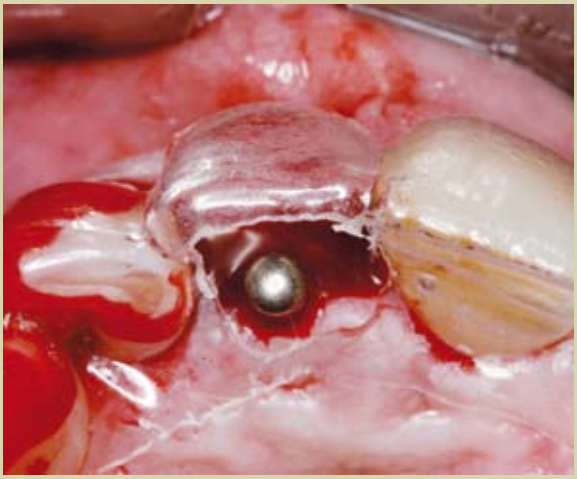

Figura 10.

Figura 11: El hombro del implante se situó 3mm apical al límite amelo-cementario de los dientes adyacentes.

Figura 11.

Figura 12: Toma del injerto pediculado. Se realiza una incisión a espesor parcial desde la incisión supracrestal.

Figura 12.

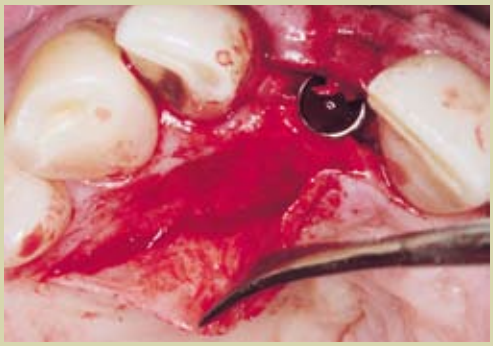

Figuras 13, 14 y 15: EL injerto se libera desde distal hacia mesial, pero no se libera del todo en el tramo edéntulo, de tal forma que se dobla por encima de la cresta alveolar y mantiene la vascularización desde la base del injerto además de obtener vascularización desde el hueso subyacente y desde el tejido conectivo vestibular bajo el que yace.

Figura 13.

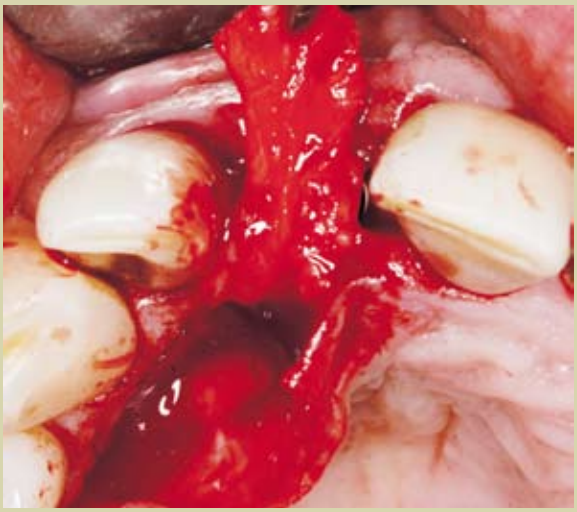

Figura 14.

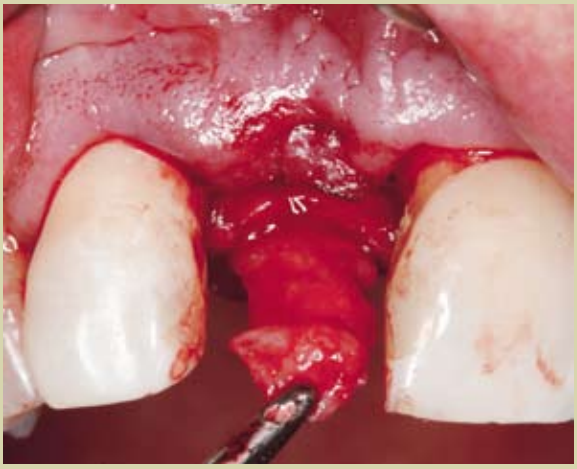

Figura 15.

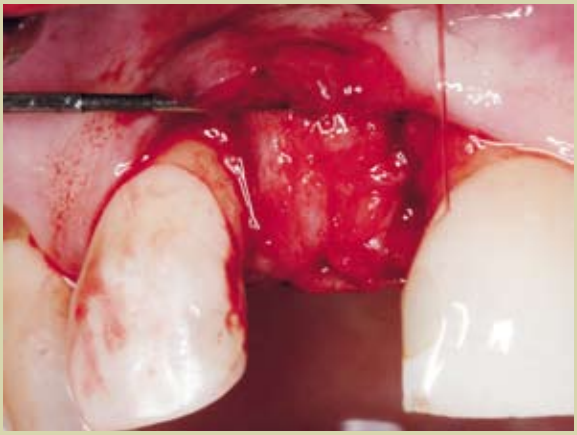

Figuras 16 y 17: El injerto se fija mediante uno o dos puntos de sutura al fondo del vestíbulo y se sutura la zona donante que se comunica con la incisión supracrestal

Figura 16.

Figura 17.

Figuras 18 y 19: Cicatrización a los 7 días.

Figura 18.

Figura 19.

Figura 20: Imagen clínica a las 6 semanas de la colocación del implante y el injerto donde se aprecia que se recuperó el volumen perdido. En este momento se realizó una segunda fase de conexión del implante en el que se desplazó el tejido blando hacia vestibular para obtener aun más volumen. Tras una semana de cicatrización, se recomendó al paciente que acudiera a su dentista habitual (Dr. Enrique Casas) para que le realizara la corona definitiva.

Figura 20.

Figuras 21 y 22: Imagen clínica final donde se aprecia que se consiguió devolver todo el volumen de tejido perdido tras la extracción.

Figura 21.

Figura 22.

Caso 4

Mujer de 29 años que perdió el 11 como consecuencia de un traumatismo y fue derivada a nuestra consulta por su dentista para rehabilitarlo mediante un implante.

Figuras 1 y 2: Al realizar la exploración clínica se aprecia un colapso de tejido blando en sentido vertical y horizontal.

Figura 1.

Figura 2.

Figura 3: En el estudio radiográfico se aprecia que la disponibilidad ósea es favorable para colocar un implante en la posición ideal y que esté completamente rodeado de hueso.

Figura 3.

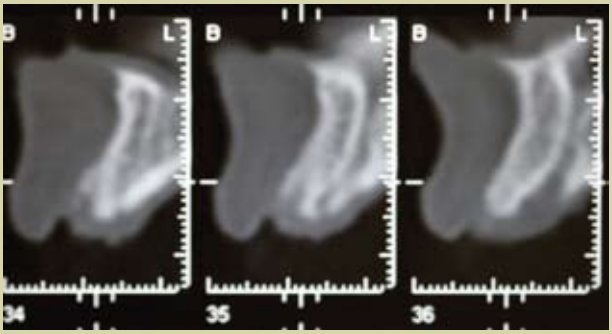

Figuras 4, 5 y 6: Tras elevar un colgajo a espesor total mediante una incisión supracrestal y extenderlo hacia vestibular, se realizó la preparación y se colocó un implante Straumann Bone Level 4,1x10 mm.

Figura 4.

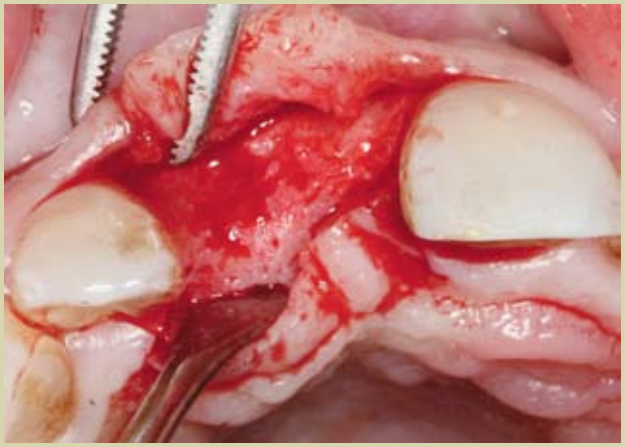

Figura 5.

Figura 6.

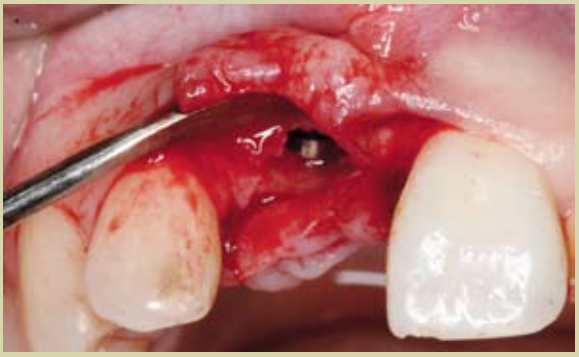

Figuras 7 y 8: Para regularizar la falta de volumen de tejido, se decidió realizar un injerto pediculado, para lo que se acudió al paladar y se procedió a desplazar el tejido conectivo sin liberarlo de la zona edéntula de la forma descrita en el caso 3.

Figura 7.

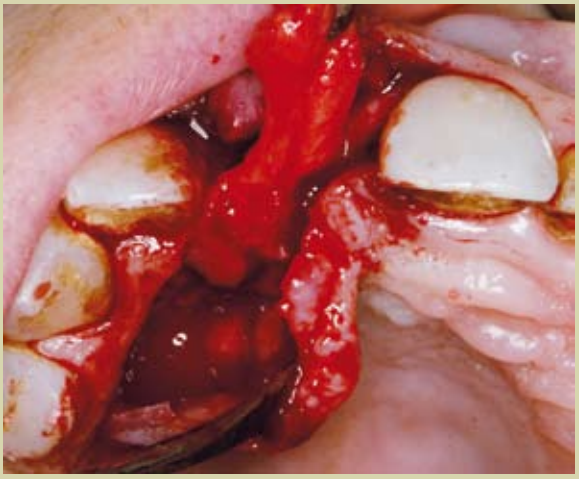

Figura 8.

Figuras 9 y 10: Tras 6 semanas de cicatrización, se apreciaba una restitución del tejido perdido, aunque todavía existía una pequeña discrepancia, para solucionarlo, se procedió a realizar una incisión ligeramente hacia palatino con el objetivo de desplazar la mayor cantidad de tejido posible hacia vestibular y colocar un tapón de cicatrización lo más ancho posible que nos ayudara a conformar el volumen deseado.

Figura 9.

Figura 10.

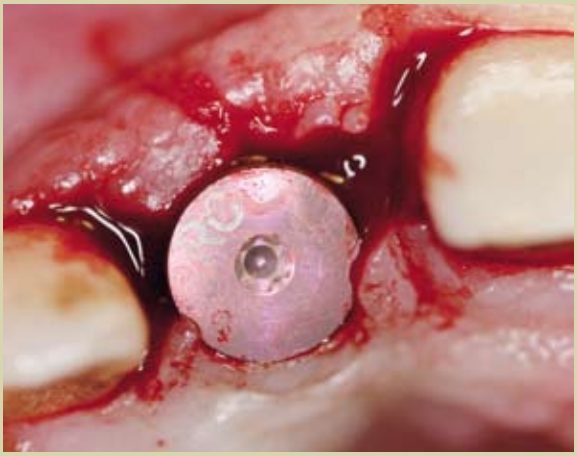

Figuras 11 y 12: Situación clínica a los 10 días de colocar el tapón de cicatrización. En este momento, se aconsejó a la paciente que acudiera a su dentista (Dra. Mª Jesús Provencio) para que le realizara la prótesis definitiva.

Figura 11.

Figura 12.

Figura 13.

Figuras 13 y 14: Imagen clínica final donde se aprecia que el volumen de tejido blando a nivel del 11 se encuentra al mismo nivel que en el 21.

Figura 15: Radiografía de control a los 2 años.

Figura 14.

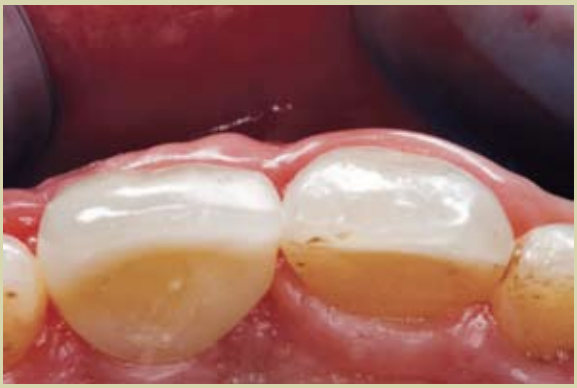

M.R. DENTAL S.L

« de profesional a profesional »

somos especialistas en esqueléticos, barras e hibridas

esqueléticos y composturas en 24 h

recogemos y entregamos su trabajo en cualquier punto de España

Contacto :

c/ Gaztambide n 20 loc .28015. Madrid telf. 91 544 54 65 , 81 050 42 82 , 657 045 401

E-mail : mrdentalesqueleticos@yahoo.es , también estamos en facebook

desde 1995 dando fuerza a sus trabajos

Figura 15.

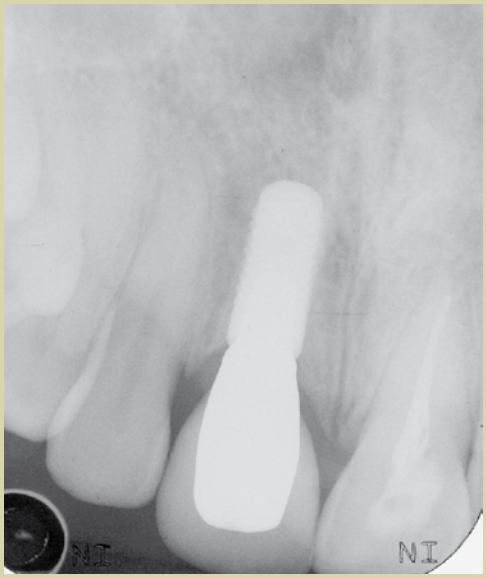

BIBLIOGRAFÍA

1. **Chen S, Wilson T, Hämmerle C.** Immediate or early placement of implants following tooth extraction: review of biologic basis, clinical procedures, and outcomes. Int J Oral Maxillofac Implants 2004;19;19 Suppl:12-25.
2. **Schwartz-Arad D, Chausu G.** The ways and wherefores of immediate placement of implants into fresh extration sites: a literature review. J Periodontol 1997; 68(10):915-23.
3. **Shanaman RH.** The use of guided tissue regeneration to facilitate ideal prosthetic placement of implants. The International Journal of Periodontics and Restorative Dentistry 1992;12,256-265.
4. **Denissen HW, Kalk W, Veldhuis HA, Van Wass MA.** Anatomic considerations for preventive implantation. International Journal Oral and Maxillofacial Implants 1993;8,191-69.
5. **Araujo MG, Lindhe J.** Dimensional ridge alterations following Tooth extraction. An experimental study in the dog. J Clin Periodontol 2005;32:645-652
6. **Araujo MG, Wenström JL, Lindhe J.** Modeling of the bucal and lingual bone walls of fresh extraction sites following implant installation. Clin Oral Implants Res 2006; 17;606-614.
7. **Araujo MG, Sukekava F, Wenström JL, Lindhe J.** Tissue modeling following implant plaement in fresh extraction sockets. Clin Oral Implants Res 2006; 17:615-624
8. **Botticelli 2006 D, Renzi A, Lindhe J, Berglund T.** Bone tissue formation adjacent to implants placed in fresh extraction sockets. An experimental study in dogs. Clin Oral Impl Res 2006;17:351-358
9. **Blanco J, Nuñez V, Aracil L, Muñoz F, Ramos I.** Ridge preservation following inmediate implant placement in de dog: flap versus flapless surgery. J Clin Periodontol 2008;35:640-648.
10. **Shin S-Y, Han D-H.** Influence of a microgrooved collar desing on soft and hard tissue healing of immediate implantation in fresh extraction sites in dogs. Clin Oral Imp Res 2010;21:804-814.
11. **Tomasi C, Sanz M, Ceccinato D, Pjetursson B, Ferrus J, Lang NP, Lindhe J.** Bone dimensional variations at implants placed in fresh extraction sockets: a multilevel multivariate analisis: Clin Oral implants Res 2010;21(1):30-6.
12. **Mathews DP.** The pediculated connective tissue graft: a technique for improving unaesthetic impant restorations. Pract Proced Aesthet Dent 2002;14(9):719-24.

Proveedor oficial del equipo olímpico alemán *desde el 2002*

OFERTA DE BIOMATERIALES BEGO



BEGO OSS
(origen bovino)
3+1

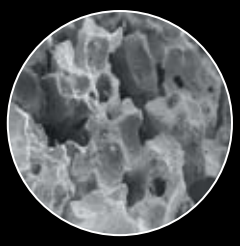

BEGO OSS S
(origen sintético)
4+2

BEGO OSS S en Jeringa
(origen sintético)
3+1 - desde 51,75 € / jeringa

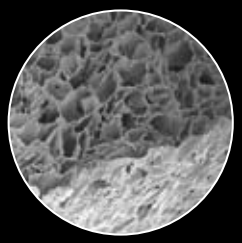

Esponjas de colágeno
25% de descuento
desde 14 € / unidad
(en caja de 12 unidades)

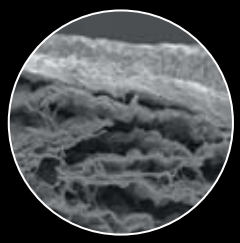

Membranas de colágeno
de pericardio porcino
3+1 - desde 75,60 € / unidad

5% de descuento adicional en compras a través de la web:
www.begoimplants.es

BEGO
IMPLANT SYSTEMS IBERIA,S.L.

Gastos de envío gratuitos
Llámenos al: 933 720 325