

Dr. Alberto Ortiz-Vigón
Odontólogo. Máster en Periodoncia y Osteointegración (UCM). Periocentrum Bilbao.

Dr. Erik Regidor
Odontólogo. Residente del programa en Periodoncia y Osteointegración. Periocentrum Bilbao.

Dr. Ramón Lorenzo Vignau
Odontólogo. Máster en Periodoncia y Osteointegración (UCM). Periocentrum Ávila.

Dr. Alfonso Oteo Pérez
Odontólogo. Máster en Periodoncia y Osteointegración (UCM). Periocentrum Segovia.

Dr. Daniel Rodrigo Gómez
Odontólogo. Máster en Periodoncia y Osteointegración (UCM). Periocentrum Guadalajara.

Dr. Fabio Vignoletti
Odontólogo. Máster en Periodoncia y Osteointegración (UCM). Periocentrum Verona.

REGENERACIÓN PERIODONTAL DE DIENTES CON PÉRDIDA DE INSERCIÓN HASTA EL ÁPICE MEDIANTE TÉCNICA COMBINADA

A propósito de un caso

RESUMEN

El objetivo de este artículo es la descripción de una nueva técnica para la regeneración de defectos periodontales avanzados, mediante la aplicación combinada de proteínas derivadas de la matriz del esmalte y un xenoinjerto óseo recubierto por una membrana de colágeno reabsorbible.

Se presenta la técnica con un caso clínico en el que se realizó una regeneración de varios defectos periodontales severos en dientes con mal pronóstico. No se apreció ninguna anomalía en la curación ni se registran complicaciones tras el procedimiento quirúrgico.

El presente artículo apoya la tesis de la utilización de técnicas regenerativas combinadas para el tratamiento de dientes con defectos periodontales avanzados con pérdida de inserción hasta el ápice.

Palabras clave: Regeneración periodontal, técnicas combinadas de regeneración, potencial regenerativo del periodonto, proteínas derivadas de la matriz del esmalte.

ABSTRACT

The aim of this paper is to describe a new technique for the regeneration of severe peridontal defects with the combined aplicación of enamel matriz proteins derivatives and a particulated xenograft covered with a bioabsorbable collagen membrane. The technique is presented with a clinical case where the regeneration of multiple sever periodontal defects is performed. The patient healed uneventfully, and no complications were recorded after the surgical procedure. The present paper supports the use of combined regenerative techniques for the treatment of teeth presenting severe periodontal defects with attachement loss to the apex.

Key words: Periodontal regeneration, combined regeneration techniques, regenerative potential of periodontum, enamel matrix derivatives.

INTRODUCCIÓN

Los procedimientos de regeneración periodontal se llevan a cabo para mejorar la situación clínica de dientes periodontalmente comprometidos que presentan bolsas profundas con una pérdida de inserción periodontal. La presencia continuada de bolsas profundas tras el tratamiento periodontal activo se ha asociado con un aumento del riesgo de pérdida dental en pacientes que acuden a terapia de mantenimiento periodontal (1).

Los dientes con bolsas profundas asociadas a defectos óseos muy profundos tienen una menor predictibilidad de tratamiento y la mayoría de los autores los clasifican como dientes con mal pronóstico o incluso con pronóstico imposible (2-5). Por lo tanto la posibilidad de cambiar el pronóstico de estos dientes de malo o imposible a bueno o favorable resultaría de gran ayuda tanto para los clínicos como para los pacientes para el mantenimiento de los dientes a lo largo del tiempo.

Los objetivos de la regeneración periodontal son aumentar la inserción periodontal y el hueso de los dientes comprometidos, disminuir la profundidad de sondaje y reducir al

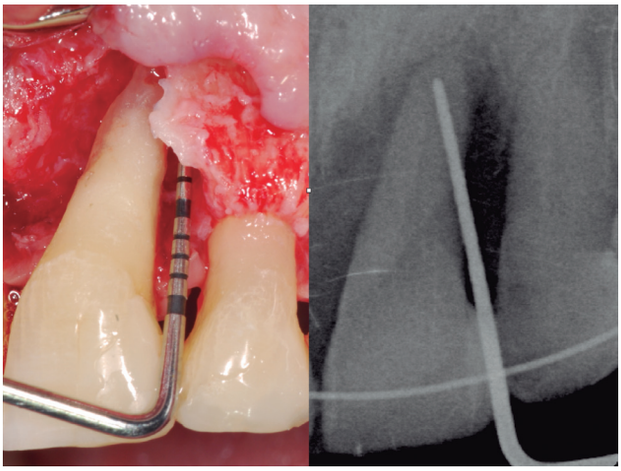

Figura 1. Correlación clínica y radiográfica del defecto intra-óseo.

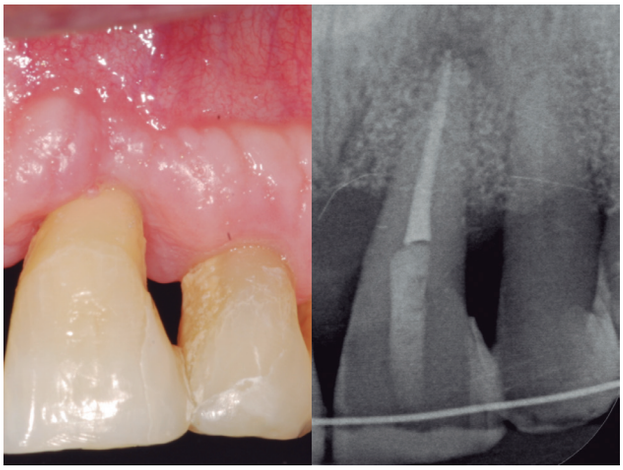

Figura 2. Cicatrización clínica y radiográfica a los 12 meses tras el procedimiento de regeneración.

mínimo el aumento de recesión. La regeneración periodontal ha demostrado ser efectiva en el tratamiento de defectos intraóseos de una, dos y tres paredes, además de en defectos combinados de diferentes anchuras y profundidades (6-8). No obstante, estos procedimientos son muy sensibles a la técnica y, por lo tanto, su predictibilidad está condicionada por múltiples factores. Gracias a la literatura publicada hasta la fecha sabemos que la mayoría de los fracasos en regeneración periodontal pueden ser atribuibles a malos hábitos de los pacientes, utilización incorrecta de las técnicas quirúrgicas y los materiales y a la falta de experiencia del cirujano (9). El éxito de este tipo de procedimientos está supeditado a la meticulosa aplicación del protocolo adecuado de diagnóstico y tratamiento (9, 10).

La eficacia de los procedimientos de regeneración periodontal se ha demostrado en multitud de ensayos clínicos utilizando variables subrogadas para medir esta eficacia, como los cambios en la profundidad de sondaje, en el nivel de inserción clínico o en las mediciones radiográficas.

La utilización de membranas de regeneración tisular guiada se analiza en dos revisiones sistemáticas con metaanálisis (7, 11), concluyendo que el uso de membranas tiene un efecto adicional en la reducción de la profundidad de sondaje y un aumento en el nivel del inserción clínico y en el relleno de los defectos intraóseos.

Por otra parte, también se han realizado metaanálisis sobre la utilización de materiales bioactivos de regeneración (6, 12-14) mostrando una efectividad estadísticamente significativa en la reducción de la profundidad de sondaje y un aumento en el nivel de inserción clínico y en el relleno de los defectos intraóseos (15).

El uso de la terapia combinada se ha publicado en dos recientes metaanálisis (16, 17).

Trombelli & Farina (16) evalúan el efecto clínico de la utilización de agentes bioactivos solo o junto con injertos óseos y/o membranas en defectos intraóseos, concluyendo que hay evidencia suficiente para respaldar el uso de amelogeninas solas y que, en combinación con injertos óseos, el efecto de las amelogeninas se ve potenciado.

A día de hoy permanece incierto cuál es el límite de severidad de un defecto intraóseo que haga que el diente no se pueda tratar mediante regeneración periodontal. Este límite de la regeneración periodontal en defectos intraóseos tiene claras implicaciones en el pronóstico del diente y en la toma de decisiones sobre su tratamiento **(Figuras 1 y 2)**.

El objetivo de este artículo es la descripción de una nueva técnica para la regeneración de defectos periodontales avanzados, mediante la aplicación combinada de proteínas derivadas de la matriz del esmalte y de un xenoinjerto óseo recubierto por una membrana de colágeno reabsorbible.

MATERIAL Y MÉTODOS

Diagnóstico y tratamiento causal

Tras realizar una minuciosa fase diagnóstica mediante toma de registros fotográficos **(Figura 3)**, clínicos **(Figura 4)**, radiográficos **(Figura 5)** y microbiológicos se pasa a la fase de tratamiento periodontal causal en la que se realizan raspados y alisados radiculares, ajuste oclusal y ferulización de los dientes a tratar y la prescripción de un antiséptico coadyuvante al tratamiento mecánico durante 15 días. A las 6-8 semanas se realiza la reevaluación y se planifica la fase avanzada del tratamiento periodontal **(Figura 6)**.

Planificación de la técnica

Se realiza un CBCT con un cone beam de haz helicoidal (Icat 3D Kavo Dental Biberach, Alemania) **(Figura 7)** para el diagnóstico y tratamiento avanzado que nos permite el análisis tridimensional de los defectos óseos periodontales y valo-

Figura 3. Sondaje de 13 mm. en basal previo al tratamiento causal.

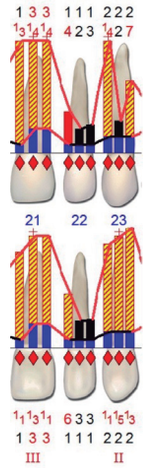

Figura 4. Sondaje periodontal mediante sonda electrónica Florida.

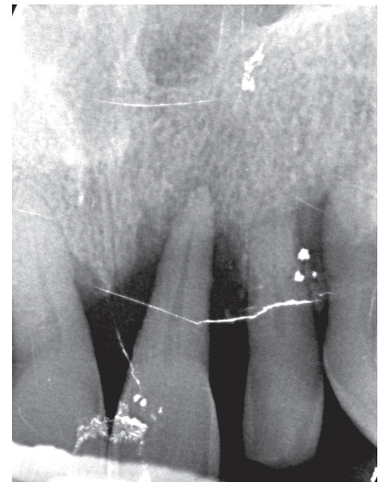

Figura 5. Radiografía periapical basal donde se aprecia un defecto periodontal que sobrepasa el ápice del diente.

Figura 6. Situación clínica tras el tratamiento causal, ajuste oclusal, endodoncia y ferulización.

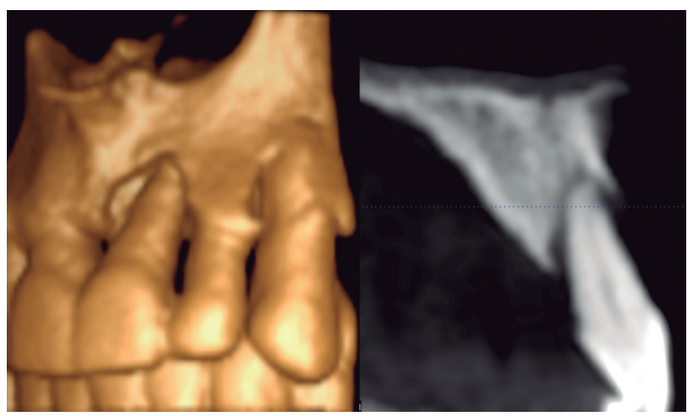

Figura 7. CBCT de los defectos periodontales severos con destrucción del proceso alveolar más allá del ápice del 21.

rar la disponibilidad ósea en otras localizaciones que recibirán implantes dentales.

Mediciones clínicas y radiológicas

Se toman cinco parámetros clínicos y uno radiológico:

1. Profundidad de sondaje consistente en el sondaje desde el margen gingival a la parte más apical del defecto periodontal t0, t1, t2. **(Figura 3).**
2. Recesión clínica desde la línea amelo-cementaria hasta el margen gingival t0, t1, t2.
3. Cambio en el nivel de inserción clínico desde la línea amelo-cementaria hasta la parte más apical del defecto periodontal t1, t2.
4. Índice de placa t0, t1, t2.
5. Índice gingival t0, t1, t2.
6. Distancia entre la línea amelocementaria y la parte más apical del defecto medida sobre radiografía periapical estandarizada **(Figura 8).**

Todas las mediciones se realizan linealmente con una sonda periodontal milimetrada (UNC-15, Hu-friedy). Los pacientes reciben un tratamiento antibiótico comenzando el mismo día del procedimiento (Flagyl GlaxoSmithKline S.A. 500mg./8 horas durante 7 días) y se les prescribe un AINE (Dexketoprofeno trometamol 25mg./8 horas durante 3 días).

Procedimiento quirúrgico

El procedimiento quirúrgico t0 se realiza con anestesia local y con sedación consciente con benzodiacepinas orales (Al-

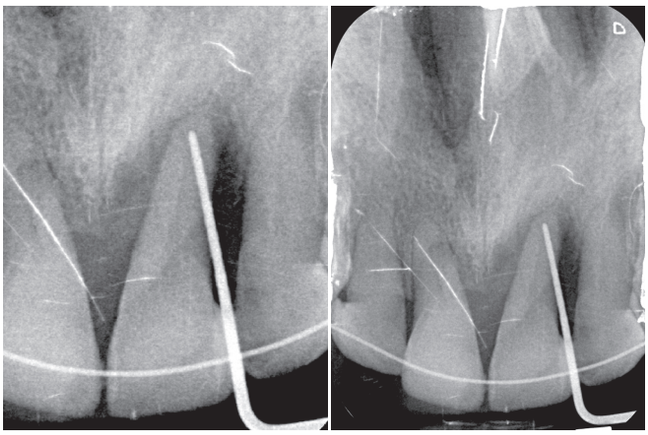

Figura 8. Situación radiográfica en basal previa a la regeneración periodontal t0.

prazolam). La cirugía de regeneración periodontal comienza con un colgajo a espesor total extendiéndose un diente a cada lado de los dientes a regenerar y preservando las papilas palatinas siguiendo la morfología de los defectos óseos **(Figura 9)**. El despegamiento sobrepasa la línea mucogingival permitiendo la elevación de un colgajo a espesor total a vestibular de los defectos y la liberación de dicho colgajo mediante incisiones a espesor parcial.

El procedimiento continúa con el desbridamiento mediante curetas del tejido de granulación presente en los defectos y descontaminación de las superficie dentales mediante tecnología de ultrasónica y cavitación piezo-cerámica y un spray de glicina (EMS® Air-Flow Master Piezon, EMS Nyon Suiza) **(Figura 10)**. Una vez finalizada la descontaminación, se procede a la aplicación de los agentes bioactivos. Con la superficie dental y radicular limpia y seca se procede a aplicar un agente quelante (PrefGel (24% EDTA) Straumann® AG Basilea Suiza) con el fin de eliminar la capa residual o barrillo dentinario de la superficie radicular.

Transcurridos 2 minutos se irriga la zona con abundante suero fisiológico para la completa eliminación del quelante y de la capa residual, se seca de nuevo la superficie dental y se aplica el agente bioactivo sobre la superficie radicular (Emdogain 0.7 ml Straumann® AG Basilea Suiza) permitiendo su impregnado durante 2 minutos **(Figura 11)**.

Posteriormente se rellena la componente intraósea de los defectos periodontales mediante un xenoinjerto particulado de origen bovino (Bio-Oss 0,5gr Geistlich® farma Wolhusen Suiza) **(Figura 12)** y se recubre con una membrana

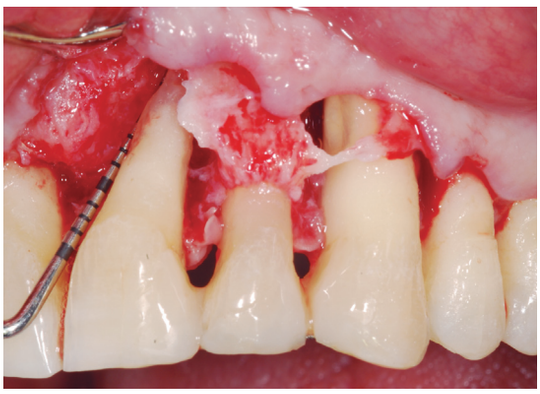

Figura 9. Levantamiento de un colgajo a espesor total sobrepasando la línea mucogingival y preservando las papilas palatinas.

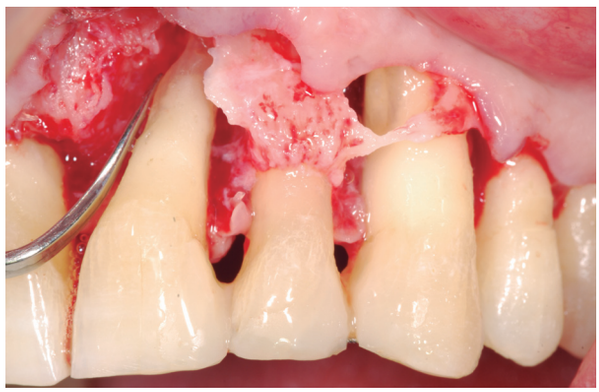

Figura 10. Descontaminación de la superficie radicular mediante tecnología piezocerámica.

Figura 11. Aplicación de las proteínas derivadas de la matriz del esmalte sobre la superficie radicular descontaminada y quelada.

Figura 12. Relleno de la componente intraósea de los defectos periodontales con un xenoinjerto óseo particulado.

Figura 13. Recubrimiento del biomaterial con una membrana de colágeno reabsorbible adaptada a la morfología radicular.

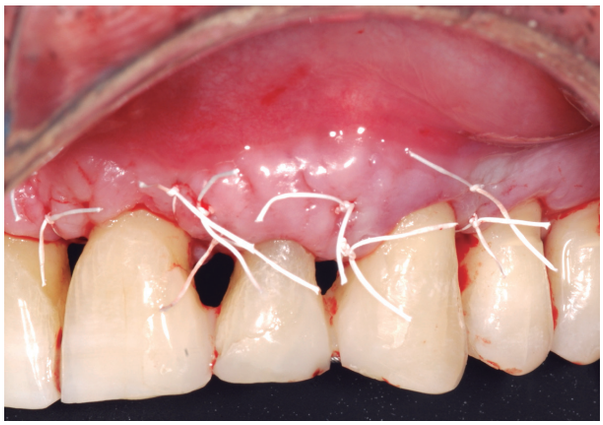

Figura 14. Sutura del colgajo con reposición sobre las papilas mediante colchoneros internos.

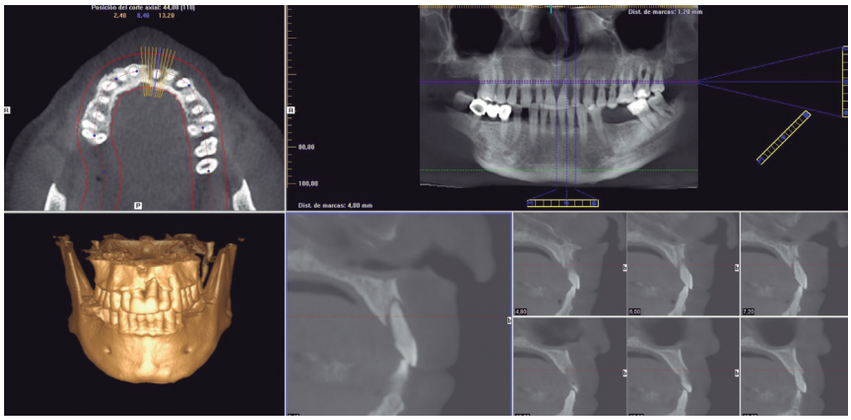

Figura 15. CBCT donde se aprecia la pérdida ósea de 21 llegado por encima del ápice.

de colágeno reabsorbible adaptada a la morfología radicular (Bio-Gide Geistlich® farma Wolhusen Suiza) **(Figura 13)**.

El colgajo se cierra mediante puntos colchoneros internos de sutura no reabsorbible (ePTFE GORE-TEX® Suture) **(Figura 14).**

Seguimiento

Las suturas se retiran a las 2 semanas y se revisa al paciente a las 6 y 16, 24 y 52 semanas tras el procedimiento.

Se incluye al paciente en un protocolo de tratamiento periodontal de mantenimiento cada 3-4 meses.

En t0 (Basal), a las 24 y 52 semanas, t1 y t2 respectivamente, se realiza una radiografía periapical para observar el relleno óseo de los defectos y se toman el resto de variables clínicas.

Selección de los pacientes

Esta técnica está indicada en pacientes que presenten uno o múltiples defectos periodontales intraóseos avanzados en dientes unirradiculares. Los criterios de exclusión para no realizar el procedimiento son los siguientes: defectos óseos en dientes fracturados o con patología periapical activa, hábito tabáquico (más de 10 cigarrillos al día), patologías severas renales o hepáticas, historia previa de radioterapia de cabeza y cuello, quimioterapia para el tratamiento de tumores malignos en los últimos 6 meses, diabetes descompensada, enfermedad periodontal activa y mala higiene oral (>20% de placa). Previo al tratamiento quirúrgico todos los pacientes deben haber recibido tratamiento periodontal causal.

RESULTADOS

Caso clínico

Paciente de 52 años de edad, varón, ex-fumador de 20 cigarrillos diarios hace un año, que acude referido a nuestro centro tras recibir tratamiento periodontal básico y no lograr controlar la inflamación. Refiere movilidad dental e incomodidad funcional además de sensibilidad dental y aparición de troneras entre sus dientes **[Figura 3]**.

Tras el diagnóstico clínico y radiológico básico, se realizó un CBCT para efectuar el diagnóstico radiológico avanzado por la necesidad de recibir implantes dentales para la restauración funcional de su oclusión **(Figura 15)**. Se indica el tra-

Figura 16. Medición pre-quirúrgica del defecto intra-óseo del 23.

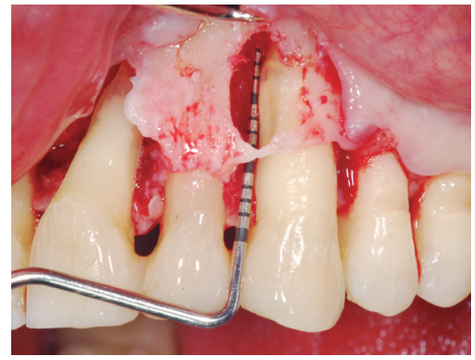

Figura 17. Medición intra-quirúrgica del defecto intra-óseo del 23.

Figura 18. Cicatrización a las 2 semanas sin complicaciones derivadas del procedimiento.

Figura 19. Cicatrización a las 2 semanas con cierre primario en las papilas.

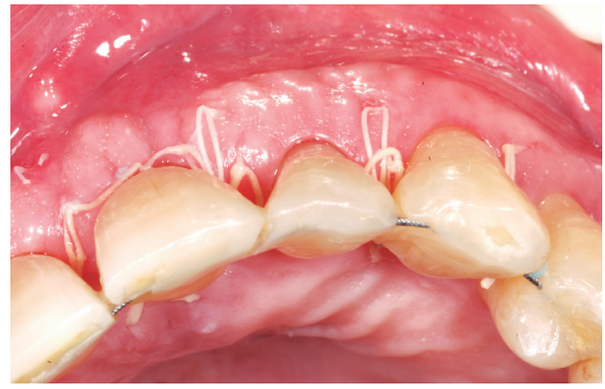

tamiento periodontal causal con ajuste oclusal, tratamiento endodóncico del 21 y ferulización mediante alambre del segundo sextante. El procedimiento quirúrgico se llevó a cabo siguiendo el protocolo previamente descrito y se realizaron las mediciones indicadas.

Mediciones intraquirúrgicas t0

En tiempo 0 se midieron la profundidad de sondaje 13,5 ± 0,5 mm. y la recesión clínica 1,5 ± 0,5 mm. **(Figuras 16-17).**

El índice de placa es del 15% y el índice gingival del 8% de las superficies.

El defecto óseo radiográfico es de 16 ± 0,5 mm.

La cicatrización tras el procedimiento fue correcta y la paciente no refirió dolor en la zona intervenida. En el examen realizado a las 2 semanas no se apreció exposición de la membrana ni del xenoinjerto óseo ni complicaciones derivadas del procedimiento y se retiraron los puntos de sutura según lo previsto **(Figuras 18, 19).**

Revisión a los 6 meses tras la cirugía t1

A las 24 semanas se efectuó una visita de control donde se evaluó la situación clínica de la paciente **(Figura 20)** y se realizó una radiografía periapical para observar el remodelado óseo del defecto **(Figura 21)**.

Cabe destacar una reducción de la profundidad de sondaje de 9,5 ± 0,5 mm. con un aumento de la recesión media de 1,5 ± 0,5 mm. y una ganancia media de inserción es de 8 ± 0,5 mm.

A los 6 meses se produce un aumento del índice de placa a un 30% sin una correlación significativa del índice gingival con un 9% de localizaciones con sangrado al sondaje.

En el análisis radiográfico se observa un relleno óseo radiográfico de 7,5 ± 0,5 mm. con un cambio significativo en la densidad ósea con respecto a t0.

Revisión a los 12 meses tras la cirugía t2

A las 52 semanas se efectuó una visita de control donde se evaluó la situación clínica de la paciente **(Figura 22)** y se realizó una radiografía periapical para observar el remodelado óseo del defecto **(Figura 23)**.

Cabe destacar un ligero aumento de la profundidad de sondaje de 0,5 ± 0,5 mm. con un aumento de la recesión media de 0,5 ± 0,5 mm. y una ganancia media de inserción de 7 ± 0,5 mm. **(Figura 24)**.

En el análisis radiográfico se observa un relleno óseo ra-

Figura 20. Situación clínica a los 6 meses tras la regeneración periodontal t1.

Figura 22. Situación clínica a los 12 meses tras la regeneración periodontal t2.

Figura 21. Situación radiológica a los 6 meses tras la regeneración periodontal t1.

Figura 23. Situación radiográfica a los 12 meses tras la regeneración periodontal t2 rx.

diográfico de 6,5 ± 0,5 mm. con un cambio significativo en la densidad ósea con respecto a t0 y un remodelado fisiológico con respecto a t1 **(Figura 25)**.

Revisión a los 18 meses tras la cirugía

A los 18 meses tras la regeneración periodontal se observa estabilidad clínica y radiológica de los tejidos regenerados sin cambios significativos en ninguno de los parámetros evaluados.

DISCUSIÓN

El presente artículo soporta la hipótesis de que el tratamiento periodontal regenerativo puede cambiar el pronóstico de un diente con mal pronóstico debido a la presencia de un defecto intraóseo profundo llegando incluso hasta el ápice o más allá. Al tratar los dientes mediante un procedimiento regenerativo avanzado se logra una significativa mejora de los parámetros clínicos pudiendo incluso cambiar su pronóstico periodontal de malo a favorable. Al año no se aprecian complicaciones tras el tratamiento y los dientes presentan una situación clínica y radiológica estable.

Estos resultados van en concordancia con los obtenidos por Cortellini et al. 2011 (18) en los que obtiene un 92% de supervivencia a las 5 años en dientes inicialmente pronosticados como imposibles de mantener. A un año obtiene una ganancia de inserción media de 7,7 ± 2,8 mm. y una ganancia ósea radiográfica de 8,5 ± 3,1 mm., con una reducción de la profundidad de sondaje de 8,8 ± 3 mm. sin diferencias estadísticamente significativas entre 1 y 5 años.

La decisión de mantener o extraer un diente se basa en múltiples factores en los que el clínico se fundamenta para establecer un pronóstico. La mayoría de las clasificaciones de pronósticos se basan el la pérdida dental (2, 3, 19, 20) y solo consideran factores locales. Kwok & Caton 2007 (5) proponen una clasificación que tiene en consideración los factores generales del paciente para establecer un pronóstico general de la boca y también valorando los factores locales que afectan al diente. Por lo tanto, en la medida que con nuestro tratamiento seamos capaces de cambiar de forma predecible el pronóstico de un diente de malo a favorable esto ayudará tanto a los clínicos como a los pacientes en la tarea de mantener los dientes a lo largo del tiempo y la posibilidad de ganar inserción periodontal reduciéndose así la movilidad y mejorando la función e incrementándose el confort de los pacientes. Por otra parte, se debe subrayar que los resultados presentados en este artículo se han obtenido en un paciente seleccionado bajo estrictas condiciones de tratamiento y mantenimiento periodontal.

Estos resultados están en concordancia con los obtenidos en estudios de regeneración periodontal con seguimiento a largo plazo en los que los pacientes no son fumadores y cumplen metódicamente con los programas de mantenimiento periodontal (21-23).

CONCLUSIÓN

El presente artículo apoya la tesis de la posibilidad de regenerar mediante terapia combinada dientes clasificados con mal pronóstico por presentar defectos periodontales hasta el ápice. Son necesarios más estudios para evaluar a largo plazo la supervivencia de los dientes tratados y la estabilidad del hueso regenerado. ●

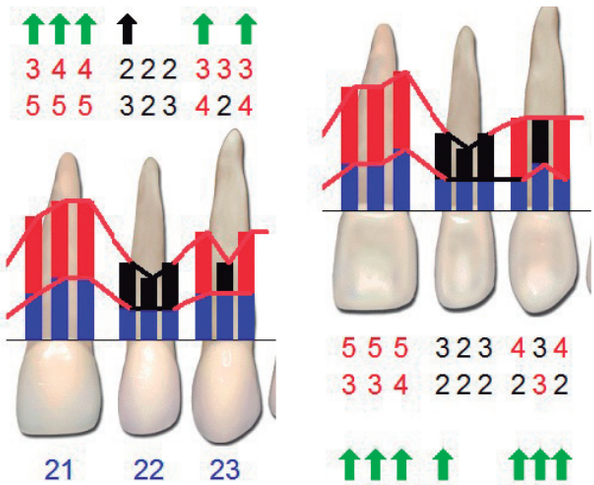

Figura 24a.

Figura 24b. Sondaje periodontal mediante sonda electrónica Florida.

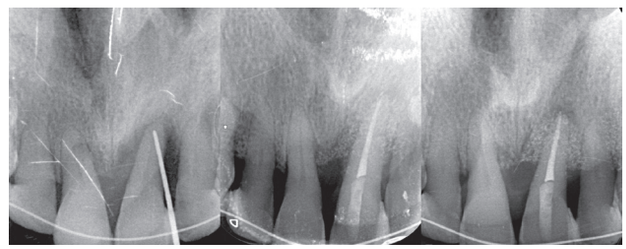

Figura 25. Comparación radiológica entre t0 (basal), t1 (a los 6 meses) y t2 (a los 12 meses) tras la regeneración periodontal.

BIBLIOGRAFÍA

1. **Matuliene G, Pjetursson BE, Salvi GE, Schmidlin K, Bragger U, Zwahlen M, et al.** Influence of residual pockets on progression of periodontitis and tooth loss: results after 11 years of maintenance. Journal of clinical periodontology. 2008; 35 (8): 685-95.
2. **McGuire MK, Nunn ME.** Prognosis versus actual outcome. III. The effectiveness of clinical parameters in accurately predicting tooth survival. Journal of periodontology. 1996; 67 (7): 666-74.
3. **McGuire MK, Nunn ME.** Prognosis versus actual outcome. II. The effectiveness of clinical parameters in developing an accurate prognosis. Journal of periodontology. 1996; 67 (7): 658-65.
4. **Lang NP, Tonetti MS.** Periodontal diagnosis in treated periodontitis. Why, when and how to use clinical parameters. Journal of clinical periodontology. 1996; 23 (3 Pt 2): 240-50.
5. **Kwok V, Caton JG.** Commentary: prognosis revisited: a system for assigning periodontal prognosis. Journal of periodontology. 2007; 78 (11): 2063-71.
6. **Esposito M, Grusovin MG, Coulthard P, Worthington HV.** Enamel matrix derivative (Emdogain) for periodontal tissue regeneration in intrabony defects. The Cochrane database of systematic reviews. 2005 (4): CD003875.
7. **Needleman IG, Worthington HV, Giedrys-Leeper E, Tucker RJ.** Guided tissue regeneration for periodontal infra-bony defects. The Cochrane database of systematic reviews. 2006 (2): CD001724.
8. **Esposito M, Grusovin MG, Papanikolaou N, Coulthard P, Worthington HV.** Enamel matrix derivative (Emdogain) for periodontal tissue regeneration in intrabony defects. A Cochrane systematic review. European journal of oral implantology. 2009; 2 (4): 247-66.
9. **Cortellini P, Tonetti MS.** Focus on intrabony defects: guided tissue regeneration. Periodontology 2000. 2000; 22: 104-32.
10. **Cortellini P, Tonetti MS.** Clinical performance of a regenerative strategy for intrabony defects: scientific evidence and clinical experience. Journal of periodontology. 2005; 76 (3): 341-50.
11. **Murphy KG, Gunsolley JC.** Guided tissue regeneration for the treatment of periodontal intrabony and furcation defects. A systematic review. Annals of periodontology / the American Academy of Periodontology. 2003; 8 (1): 266-302.
12. **Esposito M, Grusovin MG, Papanikolaou N, Coulthard P, Worthington HV.** Enamel matrix derivative (Emdogain(R)) for periodontal tissue regeneration in intrabony defects. The Cochrane database of systematic reviews. 2009 (4): CD003875.
13. **Giannobile WV, Somerman MJ.** Growth and amelogenin-like factors in periodontal wound healing. A systematic review. Annals of periodontology / the American Academy of Periodontology. 2003; 8 (1): 193-204.
14. **Trombelli L, Heitz-Mayfield LJ, Needleman I, Moles D, Scabbia A.** A systematic review of graft materials and biological agents for periodontal intraosseous defects. Journal of clinical periodontology. 2002; 29 Suppl 3:117-35; discussion 60-2.
15. **Tonetti MS, Lang NP, Cortellini P, Suvan JE, Adriaens P, Dubravec D, et al.** Enamel matrix proteins in the regenerative therapy of deep intrabony defects. Journal of clinical periodontology. 2002; 29 (4): 317-25.
16. **Trombelli L, Farina R.** Clinical outcomes with bioactive agents alone or in combination with grafting or guided tissue regeneration. Journal of clinical periodontology. 2008; 35 (8 Suppl): 117-35.
17. **Tu YK, Woolston A, Faggion CM, Jr.** Do bone grafts or barrier membranes provide additional treatment effects for infrabony lesions treated with enamel matrix derivatives? A network meta-analysis of randomized-controlled trials. Journal of clinical periodontology. 2010; 37 (1): 59-79.
18. **Cortellini P, Stalpers G, Mollo A, Tonetti MS.** Periodontal regeneration versus extraction and prosthetic replacement of teeth severely compromised by attachment loss to the apex: 5-year results of an ongoing randomized clinical trial. Journal of clinical periodontology. 2011; 38 (10): 915-24.
19. **Hirschfeld L, Wasserman B.** A long-term survey of tooth loss in 600 treated periodontal patients. Journal of periodontology. 1978; 49 (5): 225-37.
20. **Becker W, Berg L, Becker BE.** The long term evaluation of periodontal treatment and maintenance in 95 patients. The International journal of periodontics & restorative dentistry. 1984; 4 (2):54-71.
21. **Cortellini P, Tonetti MS.** Long-term tooth survival following regenerative treatment of intrabony defects. Journal of periodontology. 2004;75 (5): 672-8.
22. **Sculean A, Chiantella GC, Arweiler NB, Becker J, Schwarz F, Stavropoulos A.** Five-year clinical and histologic results following treatment of human intrabony defects with an enamel matrix derivative combined with a natural bone mineral. The International journal of periodontics & restorative dentistry. 2008; 28 (2): 153-61.
23. **Pretzl B, Kim TS, Steinbrenner H, Dorfer C, Himmer K, Eickholz P.** Guided tissue regeneration with bioabsorbable barriers III 10-year results in infrabony defects. Journal of clinical periodontology. 2009; 36 (4): 349-56.